

Применение внутрисосудистого ультразвукового исследования с «виртуальной гистологией» в оценке структуры атеросклеротической бляшки у больных ишемической болезнью сердца и сахарным диабетом 2-го типа

А.С. Захаров, М.С. Мичурова, С.А. Терехин, В.Ю. Калашников, О.М. Смирнова, М.В. Шестакова, И.И. Дедов

ФГБУ «Национальный медицинский исследовательский центр эндокринологии» Минздрава России, Москва, Россия

Резюме

Цель. Оценить структуру и состав атеросклеротической бляшки (АСБ) в целевом поражении сосуда у больных сахарным диабетом 2-го типа (СД2) и пациентов без нарушения углеводного обмена с использованием внутрисосудистого ультразвукового исследования (ВСУЗИ), а также ВСУЗИ с виртуальной гистологией (ВСУЗИ-ВГ).

Материалы и методы. В исследование включено 25 пациентов с ИБС (17 мужчин; средний возраст 68,0 [63,5; 73,0] года), поступивших в НМИЦ эндокринологии для реваскуляризации миокарда. Сформировано две группы: в 1-ю группу включено 15 пациентов с ИБС и СД2; во 2-ю – 10 пациентов без нарушений углеводного обмена. В рамках процедуры чрескожного коронарного вмешательства всем пациентам выполнено ВСУЗИ и ВСУЗИ-ВГ. В 1-й группе проанализировано 24 АСБ; во 2-й группе – 10.

Результаты. Статистически значимых отличий в исследуемых группах между показателями средней площади поперечного сечения сосуда (12,5 [10,4; 15,8] мм² и 13,5 [12,7; 16,5] мм², соответственно; $p=0,223$); площади просвета сосуда (3,71 [2,5; 4,5] мм² и 3,2 [2,7; 3,8] мм², соответственно; $p=0,589$) не наблюдалось. Процент от площади поперечного среза сосуда, занимаемый АСБ, больше в группе пациентов без СД2 (71,6 [65,5; 75,7] % и 77,6 [74,4; 80,4] %, соответственно; $p=0,008$). При анализе структуры АСБ нами обнаружено, что процентное содержание некротического ядра (31,3 [25,3; 36,5] % и 21,65 [14,3; 27,8] %, соответственно; $p=0,01$) и плотного кальция (4,7 [2,3; 7,8] % и 2,45 [1,2; 4,05] %, соответственно; $p=0,046$) в составе бляшки было больше у пациентов с СД2. Процентное содержание фиброзной ткани больше у пациентов без нарушения углеводного обмена (55,35 [49,7; 63,6] % и 67,7 [61,8; 76,5] %, соответственно; $p=0,004$). Статистически значимой разницы в процентном содержании липидной ткани в двух группах не отмечено.

Заключение. Исследование АСБ коронарных артерий у больных СД2 с помощью ВСУЗИ-ВГ выявило большее содержание компонентов некротического ядра и плотного кальция в составе бляшки по сравнению с пациентами без нарушения углеводного обмена.

Ключевые слова: сахарный диабет, атеросклероз, ишемическая болезнь сердца, внутрисосудистый ультразвук, виртуальная гистология.

Для цитирования: Захаров А.С., Мичурова М.С., Терехин С.А. и др. Применение внутрисосудистого ультразвукового исследования с «виртуальной гистологией» в оценке структуры атеросклеротической бляшки у больных ишемической болезнью сердца и сахарным диабетом 2-го типа. *Терапевтический архив.* 2019; 91 (12): 41–46. DOI: 10.26442/00403660.2019.12.000367

Intravascular ultrasound with virtual histology in assessment of atherosclerotic plaque composition in patients with coronary artery disease and type 2 diabetes mellitus

A.S. Zakharov, M.S. Michurova, S.A. Terekhin, V.Yu. Kalashnikov, O.M. Smirnova, M.V. Shestakova, I.I. Dedov

Endocrinology Research Centre, Moscow, Russia

Type 2 diabetes mellitus (T2DM) is a serious medical and social problem leading to early disability of patients and high mortality from cardiovascular complications. The development of cardiovascular events is associated not only with the degree of coronary artery stenosis, but also with the structure of the atherosclerotic plaque.

Aim. This study aimed to characterize structure and composition of coronary artery atherosclerotic plaque in target lesion of T2DM patients and patients without diabetes using intravascular ultrasound (IVUS) and IVUS with virtual histology (IVUS-VH).

Materials and methods. We observed 25 patients with coronary artery disease (CAD) with T2DM and without T2DM, which admitted to Endocrinology Research Centre to perform percutaneous coronary intervention (PCI). Patients with CAD and T2DM were included at group 1 and patients with CAD and without T2DM were included at group 2. IVUS and IVUS-VH assessment of target lesion were performed prior to stent implantation. We observed 24 plaques at group 1 and 10 plaques at group 2.

Results. In grey-scale IVUS 2D analysis there were no differences in mean cross-sectional area of the vessel (12.5 [10.4; 15.8] mm² vs. 13.5 [12.7; 16.5] mm²; $p=0.223$, respectively) and lumen area (3.71 [2.5; 4.5] mm² vs. 3.2 [2.7; 3.8] mm²; $p=0.589$, respectively). Plaque burden were higher in patients without T2DM (71.6 [65.5; 75.7] % vs. 77.6 [74.4; 80.4] %; $p=0.008$, respectively). IVUS-VH analysis showed that percent of necrotic core and dense calcium areas were significantly higher in the T2DM group (31.3 [25.3; 36.5] % vs. 21.65 [14.3; 27.8] %; $p=0.01$ and 4.7 [2.3; 7.8] % vs. 2.45 [1.2; 4.05] %; $p=0.046$, respectively). Percent of the fibrotic tissue were higher in non-T2DM group (55.35 [49.7; 63.6] % vs 67.7 [61.8; 76.5] %; $p=0.004$, respectively). There were no differences in percent of lipidic tissue in both groups.

Conclusions. IVUS-VH assessment of coronary artery atherosclerotic plaques showed greater amount of necrotic core and dense calcium in patients with T2DM compared to patients without diabetes.

Keywords: diabetes, atherosclerosis, coronary artery disease, intravascular ultrasound, virtual histology.

For citation: Zakharov A.S., Michurova M.S., Terekhin S.A., et al. Intravascular ultrasound with virtual histology in assessment of atherosclerotic plaque composition in patients with coronary artery disease and type 2 diabetes mellitus. *Therapeutic Archive.* 2019; 91 (12): 41–46. DOI: 10.26442/00403660.2019.12.000367

АРА – антагонисты рецепторов к ангиотензину II
 АСБ – атеросклеротическая бляшка
 ВСУЗИ – внутрисосудистое ультразвуковое исследование
 ВСУЗИ-ВГ – внутрисосудистое ультразвуковое исследование с «виртуальной гистологией»
 иАПФ – ингибиторы ангиотензинпревращающего фермента
 ИБС – ишемическая болезнь сердца
 ИР – индекс ремоделирования артерии
 ЛКА – левая коронарная артерия
 ЛПНП – липопротеиды низкой плотности

ОА – огибающая артерия
 ОКТ – оптическая когерентная томография
 ПБ – площадь, занимаемая атеросклеротической бляшкой
 ПКА – правая коронарная артерия
 ПМЖА – передняя межжелудочковая артерия
 ПП – площадь просвета сосуда
 ПС – площадь поперечного сечения сосуда
 ПССП – пероральная сахароснижающая терапия
 СД2 – сахарный диабет 2-го типа
 ХС – холестерин

Введение

Сахарный диабет 2-го типа (СД2) представляет собой серьезную медико-социальную проблему, приводя к ранней инвалидизации пациентов и высокой летальности от сердечно-сосудистых осложнений. Известно, что у пациентов с СД атеросклеротическое поражение прогрессирует быстрее, проявляется в более раннем возрасте, а также что больные СД2 имеют более высокий риск развития острого коронарного синдрома по сравнению с пациентами без нарушения углеводного обмена [1, 2].

У больных СД2 чаще отмечается отрицательное ремоделирование коронарных артерий – процесс, характеризующийся сужением сосуда. Возможно, это связано с увеличением количества фиброзной ткани и отложений кальция в артериальной стенке, в сочетании с нарушением эндотелиально-зависимой релаксации, что ограничивает расширение стенки сосуда по мере роста атеросклеротической бляшки (АСБ). Отрицательное ремоделирование коронарных артерий является предиктором развития сердечно-сосудистых событий [3, 4]. В случае отрицательного ремоделирования поражения ассоциируются с более высокой степенью стеноза просвета артерии. При отрицательном ремоделировании отмечается циркулярное распределение АСБ, в то время как при положительном ремоделировании АСБ в основном располагается эксцентрично [5]. Ремоделирование коронарных артерий также коррелирует с составом АСБ; «мягкие» АСБ ассоциируют с положительным ремоделированием, в то время как фиброзно-кальцифицированные бляшки связывают с отрицательным ремоделированием [6].

Также установлено, что у пациентов с СД кальциноз коронарных артерий более выражен и встречается чаще, чем у пациентов без нарушений углеводного обмена [7]. Наличие кальциноза коронарных артерий, визуализируемого при

флюороскопии, является предиктором развития сердечно-сосудистых событий у пациентов с СД [8].

Развитие сердечно-сосудистых событий связано не только со степенью стенозирования просвета коронарных артерий, но также со структурой АСБ [9].

Несмотря на то что рентгеноконтрастное ангиографическое исследование является «золотым стандартом» в диагностике заболеваний коронарных артерий, определении протяженности и выраженности поражения, оценки анатомии коронарных артерий, оно имеет некоторые ограничения. При ангиографическом исследовании мы получаем только двухмерную картинку, очертания силуэта стенки артерии, что не позволяет получить полную информацию о степени поражения артерии.

Более детальную информацию о степени выраженности поражения в сосудистой стенке можно получить с использованием методов внутрисосудистой визуализации, таких как внутрисосудистое ультразвуковое исследование (ВСУЗИ) и оптическая когерентная томография (ОКТ).

ВСУЗИ – современный инвазивный метод исследования, который позволяет, в дополнение к ангиографическому исследованию, непосредственно визуализировать сосудистую стенку и АСБ. Также при помощи ВСУЗИ возможно провести оценку морфологии стенки сосуда и атеросклеротической бляшки, провести измерения диаметра артерии, площади просвета и степени стеноза артерии [10]. ВСУЗИ имеет меньшее пространственное разрешение, в отличие от ОКТ (100–200 и 10–20 мкм, соответственно), но обладает большей проникающей способностью (4–8 и 1–2 мм). Вследствие низкой проникающей способности ОКТ имеет ограничения в определении степени распространенности АСБ в толще стенки артерии, определении диаметра сосуда в области с минимальным просветом (границы наружной эластической мембраны). Также ВСУЗИ является более чувствительным методом определения кальцификации артерий [11].

Изображение ВСУЗИ в серой шкале формируется с использованием амплитуды радиочастотного сигнала. Тем не менее частота и сила сигнала различаются между тканями, независимо от сходства по амплитуде. Таким образом, ВСУЗИ-изображение в серой шкале имеет ограничение для точной идентификации определенных компонентов АСБ. Эти ограничения частично преодолены с применением новых методов постобработки данных ВСУЗИ. Спектральный анализ полученных при ВСУЗИ радиочастотных данных (ВСУЗИ с «виртуальной гистологией» – ВСУЗИ-ВГ) позволяет выполнить более детальный анализ компонентов бляшки и их морфологическую оценку [12].

Сведения об авторах:

Мичурова Марина Сергеевна – н.с. отд-ния кардиологии, эндоваскулярной и сосудистой хирургии; ORCID: 0000-0003-1495-5847; SPIN-код: 5655-2328

Терехин Сергей Анатольевич – к.м.н., зав. отд-нием рентгенохирургических методов диагностики и лечения отд. кардиологии и сосудистой хирургии; ORCID: 0000-0002-9567-4934

Калашиников Виктор Юрьевич – д.м.н., проф., член-корр. РАН, зав. отд. кардиологии и сосудистой хирургии; ORCID: 0000-0001-5573-0754; SPIN-код 5342-7253

Смирнова Ольга Михайловна – д.м.н., проф., гл.н.с. отд. кардиологии и сосудистой хирургии; ORCID: 0000-0003-4238-0390; SPIN-код: 5110-9922

Шестакова Марина Владимировна – д.м.н., проф., академик РАН, и.о. директора НМИЦ эндокринологии; ORCID: 0000-0003-3893-9972; SPIN-код 7584-7015

Дедов Иван Иванович – д.м.н., проф., академик РАН, президент НМИЦ эндокринологии, член Президиума РАН, Президент Российской ассоциации эндокринологов, главный внештатный специалист эндокринолог Минздрава России; ORCID: 0000-0002-8175-7886; SPIN-код: 5873-2280

Контактная информация:

Захаров Александр Сергеевич – врач по рентгенэндоваскулярным методам диагностики и лечения отд. кардиологии и сосудистой хирургии; тел. +7(926)589-63-58; e-mail: ZakharovAS@gmail.com; ORCID: 0000-0003-3179-8599; SPIN-код: 7597-4979

Цель исследования. Оценить структуру и состав АСБ в целевом поражении сосуда у больных СД2 и пациентов без нарушения углеводного обмена с использованием ВСУЗИ и ВСУЗИ-ВГ.

Процент от площади поперечного среза сосуда, занимаемой АСБ, рассчитывался по формуле:

$$((\text{ПС мм}^2 - \text{ПП мм}^2) / \text{ПС мм}^2) \cdot 100.$$

Материалы и методы

В исследование включено 25 пациентов с ИБС (17 мужчин, средний возраст 68 [63,5; 73] лет), поступивших в НИИЦ эндокринологии Минздрава России для реваскуляризации миокарда. Сформировано две группы: в первую группу включено 15 пациентов с ИБС и СД2, во вторую – 10 пациентов без нарушения углеводного обмена.

ВСУЗИ выполнялось в рамках процедуры чрескожного коронарного вмешательства. Данные для анализа получены с помощью 40 МГц ВСУЗИ-катетера (Atlantis SR Pro или OptiCross, Boston Scientific, США) на аппарате для ВСУЗИ iLab (Boston Scientific, США). ВСУЗИ-катетер заводился по коронарному проводнику за целевое поражение сосуда, во время обратной тракции ВСУЗИ-катетера выполнялось ВСУЗИ. Данные, полученные при исследовании, сохранялись для последующего анализа. Анализ полученных при ВСУЗИ данных проводился с помощью программного обеспечения QIvus iMap Basic Viewer (Medis Medical Imaging Systems).

Оценка поперечных срезов проводилась в области целевого поражения артерии. Определялись: площадь поперечного сечения сосуда (ПС; рассчитывалась по границе наружной эластической мембраны), площадь просвета сосуда (ПП; рассчитывалась по границе внутренней эластической мембраны), площадь, занимаемая АСБ (ПБ), процент от площади поперечного среза сосуда, занимаемый АСБ ("plaque burden"), индекс ремоделирования артерии (ИР), состав АСБ по данным ВСУЗИ-ВГ.

ИР – это отношение площади поперечного среза сосуда в области целевого поражения к площади поперечного среза сосуда в проксимальном референсном сегменте. Площадь поперечного среза сосуда в референсном сегменте оценивалась в области с максимальным просветом, в пределах 15 мм от области целевого поражения, в участке без крупных боковых ветвей. Ремоделирование считалось отрицательным при ИР $\leq 0,95$, положительным – при ИР $\geq 1,05$ [13].

Анализ ВСУЗИ-ВГ проводился с помощью программного обеспечения QIvus iMap Basic Viewer. Программное обеспечение iMap преобразует сигнал в частотный спектр, а затем сравнивает его со спектрами сигнала от различных тканей, полученных при аутопсии («библиотека данных»), чтобы найти наиболее близкое соответствие. Поскольку различные типы тканей (фиброзная, липидная, некротическое ядро и кальций) имеют отличительные спектры, технология iMap позволяет идентифицировать ткани по частотному спектру, который наиболее близко напоминает тот, который получен при исследовании. При анализе ВСУЗИ-ВГ в составе бляшки выделяются 4 компонента, которым присваивается соответствующий цветовой код: зеленый – фиброзный компонент; желтый – липидный компонент; розовый – некротическое ядро; голубой – участки кальциноза (плотный кальций). Каждый компонент АСБ представлялся в процентном отношении к общей площади АСБ (рис. 1, 2 на цветной вклейке).

Статистический анализ полученных данных проводился с помощью программного обеспечения SPSS Statistics 23 (SPSS Inc., США). Данные представлены в виде медианы

Таблица 1. Клиническая характеристика пациентов

Показатель	Группа 1 – ИБС и СД2 (n=15)	Группа 2 – ИБС без СД2 (n=10)	p
Возраст, годы	68 [64; 74]	68 [56; 72]	0,428
Пол, n (%):			
женщины	6 (40)	2 (20)	0,294
мужчины	9 (60)	8 (80)	
Гликированный гемоглобин*, %	8,0 [29,7; 36]	5,5 [5,2; 6,0]	0,0001
Общий ХС*, ммоль/л	3,4 [4,03; 5,68]	4,84 [3,14; 5,27]	0,154
ХС ЛПНП*	1,72 [1,50; 2,82]	2,5 [2,2; 3,93]	0,122
Креатинин*, мкмоль/л	81,0 [68,0; 88,0]	78,3 [68,6; 89,9]	0,709
Курение, n (%)	10 (66,7)	3 (30)	0,072
Индекс массы тела*, кг/м ²	32 [29,7; 36]	27,2 [25,6; 29,2]	0,001
Фракция выброса ЛЖ, %*	58 [57; 63]	60 [56; 62]	0,643
Гипертоническая болезнь, n (%)	15 (100)	9 (90)	0,211
Стенокардия напряжения, n (%):			
II ФК	9 (60)	5 (50)	0,551
III ФК	5 (33,3)	5 (50)	
IV ФК	1 (6,7)	–	
SYNTAX Score индекса*	19 [15; 27,5]	13 [4,75; 26,25]	0,177
Инфаркт миокарда в анамнезе, n (%)	6 (40)	3 (30)	0,610
Острое нарушение мозгового кровообращения в анамнезе, n (%)	1 (6,7)	–	
Реваскуляризация миокарда в анамнезе, n (%)	3 (20)	3 (30)	0,566

Примечания. * – указана медиана (Ме [25-й; 75-й перцентили]). Тест Манна–Уитни – для количественных величин, χ^2 – для номинальных величин. ИБС – ишемическая болезнь сердца, ХС – холестерин, ЛПНП – липопротеиды низкой плотности.

Таблица 2. Медикаментозная терапия на момент проведения ВСУЗИ, n (%)

Терапия	Группа 1 – ИБС и СД2	Группа 2 – ИБС без СД2	<i>p</i>
Статины	15 (100)	10 (100)	0,912
Аспирин	15 (100)	10 (100)	0,864
Клопидогрел и АПФ/АРА	15 (100)	10 (100)	0,105
β-Адреноблокаторы	13 (86,6)	9 (90,0)	0,430
Антагонисты кальция	9 (60,0)	8 (80,0)	0,653
Диуретики	11 (73,3)	6 (28,0)	0,215
ПССП	8 (53,3)	–	–
Инсулин и ПССП	4 (26,6)	–	–
Инсулинотерапия	3 (20,1)	–	–

Примечание. иАПФ – ингибиторы ангиотензинпревращающего фермента, АРА – антагонисты рецепторов к ангиотензину II.

Таблица 3. Распределение АСБ в целевых сосудах, n (%)

Целевой сосуд	Количество исследованных АСБ, n (%)	
	группа 1 (ИБС и СД2)	группа 2 (ИБС без СД2)
Ствол ЛКА	3 (12,5)	–
ПМЖА	14 (58,3)	8 (80)
ОА	3 (12,5)	–
ПКА	4 (16,7)	2 (20)

Примечание. ЛКА – левая коронарная артерия, ОА – огибающая артерия, ПКА – правая коронарная артерия.

[25-го; 75-го перцентилей]. Для описания качественных данных рассчитывали абсолютные (*n*) и относительные (%) значения. Нормальность распределения проверялась критерием Шапиро–Уилка. Связь между количественными показателями устанавливали, используя непараметрический метод Манна–Уитни. Для анализа связей между категориальными переменными использовали критерий хи-квадрат (χ^2) Пирсона и точный критерий Фишера. Статистически значимыми считали различия при $p < 0,05$.

Результаты

Две группы пациентов сопоставимы по возрасту, полу, статусу курения, сердечно-сосудистым заболеваниям. Пациенты с СД2 чаще страдали ожирением (табл. 1). Средняя длительность СД2 составила 13 [2; 22] лет.

Пациенты обеих групп сопоставимы по медикаментозной терапии на момент включения в исследование (табл. 2). Все пациенты получали двойную антиагрегантную и гиполлипидемическую терапию. В группе пациентов с СД2 пероральную сахароснижающую терапию (ПССП) получали 8 (53,3%) пациентов, интенсифицированную схему инсулинотерапии – 4 пациента (26,6%). На комбинированной терапии инсулином и ПССП находились три пациента (20,1%). При поступлении всем пациентам проведена коррекция гиполлипидемической и сахароснижающей терапии.

Всего проанализировано 34 АСБ в 29 сосудах. В 1-й группе (больные ИБС и СД2) проанализировано 24 АСБ, во 2-й группе (пациенты без нарушения углеводного обмена) – 10.

Наиболее часто в обеих группах пациентов целевое поражение сосуда локализовалось в передней межжелудочковой артерии (ПМЖА; табл. 3).

У всех больных с ИБС и СД2 наблюдалось отрицательное ремоделирование артерии в области целевой АСБ. В группе без нарушений углеводного обмена наблюдалось как отрицательное, так и положительное ремоделирование (преобладало отрицательное ремоделирование).

Статистически значимых отличий в исследуемых группах между показателями средней площади поперечного сечения сосуда, площади просвета сосуда и площади АСБ не наблюдалось. Процент от площади поперечного среза сосуда, занимаемой АСБ, был больше в группе пациентов без нарушения углеводного обмена.

По данным ВСУЗИ-ВГ (iMap), процентное содержание некротического ядра и плотного кальция в составе АСБ в исследуемом поперечном срезе сосуда в области минимального просвета больше в группе пациентов с СД, в то время как содержание фиброзной ткани в составе АСБ преобладало у пациентов без нарушения углеводного обмена. Статистически значимой разницы в процентном содержании липидного компонента АСБ в исследуемых группах не отмечено (табл. 4).

Обсуждение

СД2 увеличивает риск развития ИБС и сердечно-сосудистую смертность в 2–4 раза по сравнению с общей популяцией [14]. Считается, что развитие острых коронарных событий вызвано либо эрозией, либо разрывом АСБ с обнажением некротического ядра. В ранее проведенном патологоанатомическом исследовании показано, что у больных СД2 отмечается большее содержание некротического ядра в АСБ, чем у пациентов без диабета [15]. В ходе нашего исследования также установлено, что больные с ИБС и СД2, по сравнению с пациентами без нарушения углеводного обмена, имеют большее содержание компонентов некротического ядра и плотного кальция в составе АСБ целевой коронарной артерии. При исследовании образцов после коронарной атерэктомии у больных СД2 P.R. Moreno и соавт. выявили в них значительное количество богатого липидами субстрата [16]. В исследовании K. Nasu при оценке АСБ с использованием ВСУЗИ-ВГ показано, что содержание плотного кальция и некротического ядра в составе АСБ преобладает у больных СД2, а также эти пациенты имеют более выраженное атеросклеротическое поражение, по сравнению с пациентами без диабета [17]. M.K. Hong и соавт. в своем исследовании частоты и предикторов разрывов АСБ с использованием ВСУЗИ у пациентов с острым коронарным синдромом и стабильной ИБС показали, что СД2 является независимым предиктором развития разрыва АСБ у пациентов со стабильной ИБС [18].

Известно, что наличие кальциноза в коронарных артериях связано с высоким сердечно-сосудистым риском и является предиктором кардиоваскулярных событий [19]. Также не вызывает сомнения, что степень кальцификации коронарных артерий является маркером тяжести атеросклероза. По данным ранее проведенных исследований с использованием электронно-лучевой компьютерной томографии, выраженность коронарной кальцификации четко коррелировала с общей распространенностью атеросклероза [20] и развитием неблагоприятных сердечно-сосудистых событий [21]. У больных СД2 уровень кальцификации коронарных артерий выше, чем у пациентов без нарушения углеводного обмена. Наличие кальцификации любой степени у пациентов с СД2 является предиктором более высокого

К статье А.С. Захарова и соавт. «Применение внутрисосудистого ультразвукового исследования с “виртуальной гистологией” в оценке структуры атеросклеротической бляшки у больных ишемической болезнью сердца и сахарным диабетом 2-го типа»

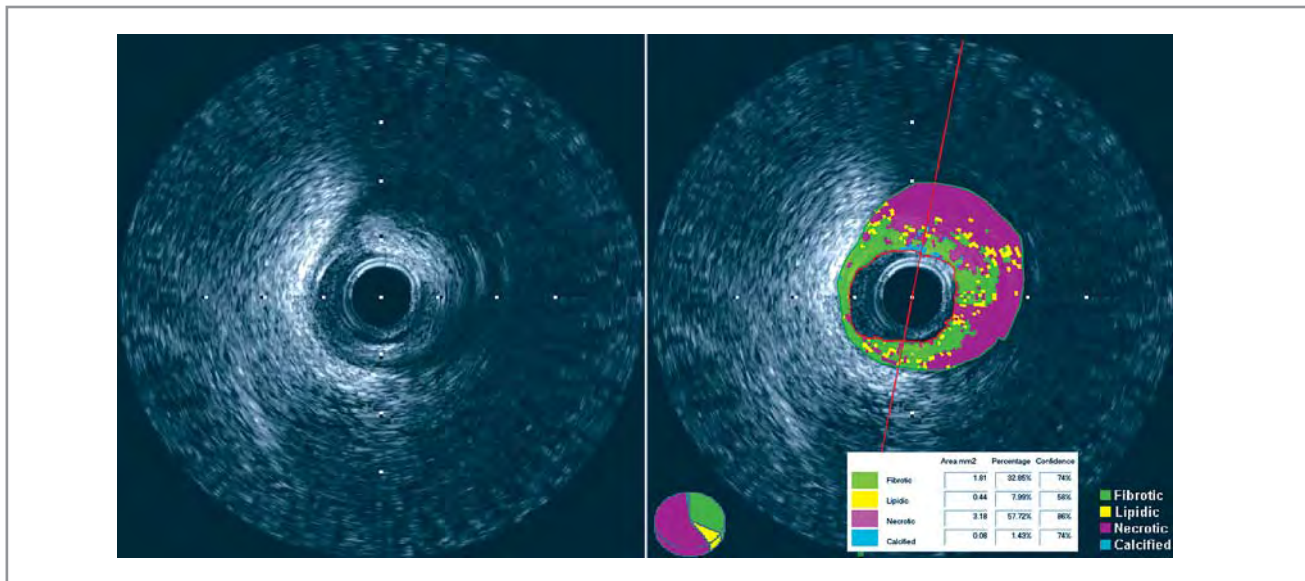


Рис. 1. ВСУЗИ-ВГ: фиброатерома с большим некротическим ядром.

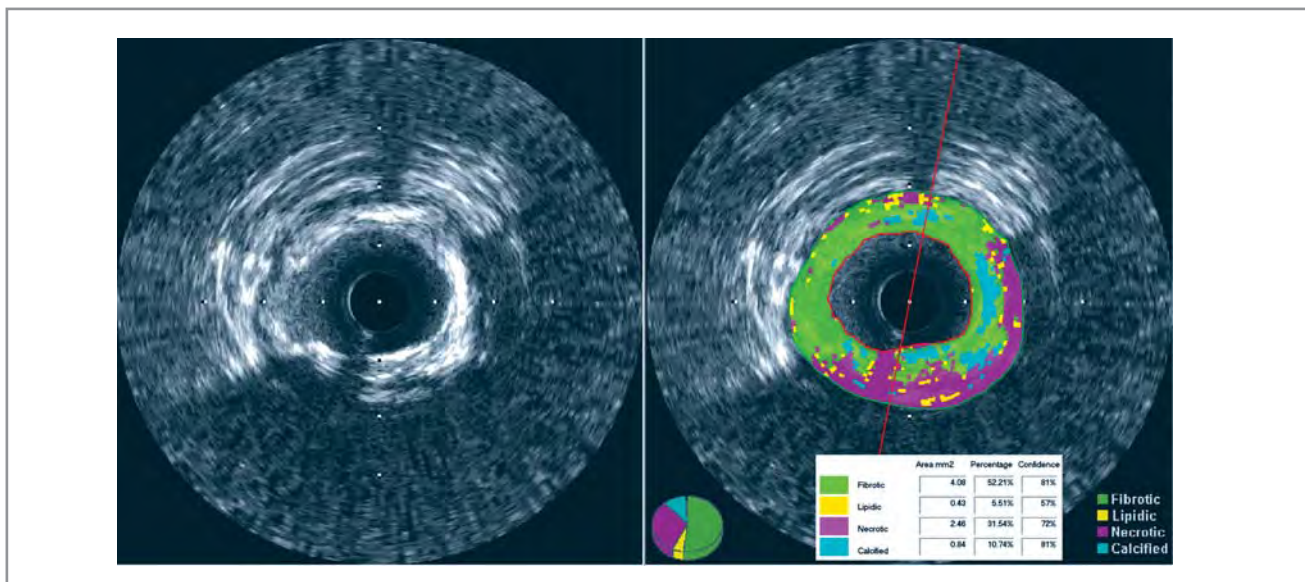


Рис. 2. ВСУЗИ-ВГ: фиброкальцифицированная атерома.