https://doi.org/10.26442/00403660.2026.08.203728

BY-NC-SA 4.0

КЛИНИЧЕСКОЕ НАБЛЮДЕНИЕ

Под маской болезни Крона. Описание клинического случая

М.А. Исайкина✉, М.В. Бердышева, О.Ю. Трушина, М.Г. Мнацаканян, М.В. Юраж, Ю.Е. Киценко, В.В. Фомин

ФГАОУ ВО «Первый Московский государственный медицинский университет им. И.М. Сеченова» Минздрава России (Сеченовский Университет), Москва, Российская Федерация

Аннотация
Инвазивная дольковая карцинома молочной железы (МЖ) характеризуется инфильтративным ростом и склонностью к атипичному метастазированию, в т.ч. в желудочно-кишечный тракт, где метастазы нередко имеют диффузно-инфильтративный характер, что затрудняет их визуализацию и может приводить к диагностическим ошибкам. Представлено клиническое наблюдение пациентки 55 лет с длительным (около 20 лет) абдоминальным болевым синдромом, который на основании лучевых методов исследования и повышенного уровня фекального кальпротектина трактовался как болезнь Крона, несмотря на отсутствие эффекта от базисной терапии. Через год после верификации инвазивной дольковой карциномы МЖ (люминальный А-подтип, T1N1M0) у пациентки сохранялась абдоминальная симптоматика, вплоть до развития динамической кишечной непроходимости, что потребовало хирургического вмешательства. Гистологическое и иммуногистохимическое исследования резецированного участка кишки позволили верифицировать метастатическое поражение тонкой и толстой кишки. Этот случай демонстрирует редкий вариант метастазирования долькового рака МЖ в кишечник, длительно протекавший под маской болезни Крона, и подчеркивает необходимость онкологической настороженности у пациенток с абдоминальной симптоматикой и онкологическим анамнезом, а также подтверждает решающую роль иммуногистохимического исследования для верификации диагноза.

Ключевые слова: инвазивная дольковая карцинома, рак молочной железы, метастазы в кишечник, болезнь Крона, иммуногистохимическое исследование
Для цитирования: Исайкина М.А., Бердышева М.В., Трушина О.Ю., Мнацаканян М.Г., Юраж М.В., Киценко Ю.Е., Фомин В.В. Под маской болезни Крона. Описание клинического случая. Терапевтический архив. 2026;98(8):486–490. DOI: 10.26442/00403660.2026.08.203728
© ООО «КОНСИЛИУМ МЕДИКУМ», 2026 г.

CASE REPORT

Under the mask of Crohn's disease. A clinical case report

Maria A. Isaikina✉, Maria V. Berdysheva, Olga Iu. Trushina, Marina G. Mnatsakanyan, Marta V. Yurazh, Yury E. Kitsenko, Victor V. Fomin

Sechenov First Moscow State Medical University (Sechenov University), Moscow, Russian Federation

Abstract
Invasive lobular breast carcinoma is characterized by infiltrative growth and a tendency toward atypical metastasis, including to the gastrointestinal tract, where metastases are often diffusely infiltrative, complicating their visualization and potentially leading to diagnostic errors. This paper presents a clinical case of a 55-year-old female patient with long-standing (approximately 20 years) abdominal pain syndrome. Based on imaging studies and elevated fecal calprotectin levels, this pain syndrome was interpreted as Crohn's disease, despite the lack of response to standard therapy. One year after confirmation of invasive lobular breast cancer (luminal A subtype, T1N1M0), the patient continued to experience abdominal symptoms until the development of dynamic intestinal obstruction, which required surgical intervention. Histological and immunohistochemical examination of the resected intestinal segment confirmed metastatic involvement of the small and large intestines. This case demonstrates a rare variant of lobular breast cancer metastasis to the intestine, which had been masquerading as Crohn's disease for a long time. It highlights the need for oncological vigilance in patients with abdominal symptoms and a history of cancer, as well as the crucial role of immunohistochemistry in verifying the diagnosis.

Keywords: invasive lobular carcinoma, breast cancer, intestinal metastases, Crohn's disease, immunohistochemistry
For citation: Isaikina MA, Berdysheva MV, Trushina OIu, Mnatsakanyan MG, Yurazh MV, Kitsenko YuE, Fomin VV. Under the mask of Crohn's disease. A clinical case report. Terapevticheskii Arkhiv (Ter. Arkh.). 2026;98(8):486–490. DOI: 10.26442/00403660.2026.08.203728

Введение

Рак молочной железы (РМЖ) сохраняет лидирующие позиции в структуре онкологической заболеваемости у женщин и остается одной из важнейших причин онкологической смертности. По данным GLOBOCAN 2022, РМЖ занимает 1-е место среди злокачественных новообразований у женщин и составляет 11,6% всех впервые выявленных случаев рака в мире, что подчеркивает не только медицинскую, но и существенную социальную значимость этой нозологии [1]. Особый клинический интерес представляют не столько типичные варианты прогрессирования заболевания, сколько редкие формы метастатического поражения, способные длительно протекать под маской иной патологии и тем самым приводить к диагностическим ошибкам [1].

Инвазивная дольковая карцинома – 2-й по частоте гистологический вариант инвазивного РМЖ, по современным данным, составляет около 5–15% наблюдений. В отличие от инвазивной карциномы неспецифического типа

Информация об авторах / Information about the authors

✉**Исайкина Мария Алексеевна** – канд. мед. наук, доц. каф. факультетской терапии №1 Института клинической медицины им. Н.В. Склифосовского. E-mail: isaykina_m_a@staff.sechenov.ru

Бердышева Мария Валерьевна – ординатор каф. факультетской терапии №1 Института клинической медицины им. Н.В. Склифосовского

✉**Maria A. Isaikina.** E-mail: isaykina_m_a@staff.sechenov.ru; ORCID: 0000-0001-6440-8636

Maria V. Berdysheva. ORCID: 0000-0002-3393-6863

дольковый рак характеризуется особыми молекулярно-биологическими и морфологическими свойствами, в т.ч. нарушением межклеточной адгезии, инфильтративным типом роста и склонностью к необычным вариантам метастатического распространения. Именно для этого варианта более типично поражение брюшины, забрюшинного пространства и желудочно-кишечного тракта (ЖКТ), причем метастазы нередко имеют не узловой, а диффузно-инфильтративный характер, что существенно затрудняет их визуализацию и своевременную верификацию [2, 3].

Описание клинического случая

В мае 2024 г. в УКБ №1 обратилась пациентка 55 лет с жалобами на боли спастического характера в нижних отделах живота и в околопупочной области, ощущения усиленной перистальтики, вздутие живота, метеоризм, запоры.

Известно, что впервые боли в животе она отметила около 20 лет назад, в связи с чем обследовалась, определялись признаки гастрита. Длительное время сохранялась склонность к запорам, однако с 2022 г. появились периодические эпизоды неустойчивого стула. С 2021 г. спастические боли начали нарастать, купировались самостоятельно, в 2022 г. отмечен приступ интенсивных болей, сопровождающийся рвотой с желчью, больницей скорой медицинской помощи выполнены инъекции платифиллина, Церукала с эффектом. Далее обследовалась у гастроэнтеролога по месту жительства. По результатам инструментальных методов исследований [ультразвуковое исследование органов брюшной полости (ОБП), магнитно-резонансная томография (МРТ) ОБП, эзофагогастродуоденоскопия, фиброколоноскопия] состояние расценивалось в рамках желчнокаменной болезни, правостороннего очагового колита, хронического гастрита, ассоциированного с *Helicobacter pylori*, проводилась эрадикационная терапия с положительным эффектом. На фоне сильного психоэмоционального стресса в 2022 г. пациентка отметила снижение массы тела на 16 кг. В связи с сохраняющимся болевым синдромом, вздутием госпитализирована в ГБУЗ «РКБ им. Г.Г. Куватова», где находилась с 18.04.2023 по 27.04.2023. По результатам колоноскопии: Баугиниева заслонка гиперемирована, отечная, с множеством подслизистых кровоизлияний, ригидная. По результатам гистологического исследования от 04.04.2023 – некротический детрит и язвенный дефект. Также обращает на себя внимание верифицированный в ходе госпитализации эпизод динамической кишечной непроходимости, купированный консервативно. По данным лабораторных исследований фекальный кальпротектин – более 800 мкг/г. Предположена болезнь Крона (БК), назначено лечение: месалазин 3 г/сут, панкреатин 75 000 Ед/сут, метронидазол 1500 мг/сут, препараты урсодезоксихолевой кислоты, висмута, ингибиторы протонной помпы. На фоне терапии отмечен временный положительный эффект в виде уменьшения болей, улучшения общего состояния. Далее во время планового очередного обследования по данным компьютерной томографии (КТ) обнаружена опухоль в правой молочной железе. По результатам гистологического исследования биоптатов – рак правой молочной железы (МЖ) ст. 2а гр. 2 T1(p)N1(sn)M0. Резекция правой МЖ радикальная с региональной лимфаденэктомией + биопсия сторожевых лимфатических узлов выполнены 30.10.2023. По результатам гистологического исследования диагностирована инфильтрирующая карцинома МЖ долькового типа, низкой степени злокачественности с внутрипротоковым компонентом по периферии опухоли, выявлена лимфоваскулярная и периневральная инвазия, по окрашенной линии резекции определяется опухолевый рост. В исследованном сигнальном лимфоузле выявлен метастаз карциномы, иммунофенотип соответствует инфильтрирующей дольковой карциноме МЖ. С 22.11.2023 назначена терапия анастрозолом 1 мг/сут, проводился послеоперационный курс дистанционной лучевой терапии. В связи с периодически приступами интенсивных болей в животе и рвотой с желчью, купировавшихся спазмолитиками больницы скорой медицинской помощи, пациентка направлена на дообследование. Амбулаторно 06.05.2024 выполнена МР-энтерография: МР-картина полисегментарного поражения тонкой кишки (тК), желчнокаменная болезнь, свободная жидкость в брюшной полости. По результатам лабораторных исследований от 24.04.2024: общий белок – 60,3 г/л, аспартатаминотрансфераза – 294 Ед/л, аланинаминотрансфераза – 161,8 Ед/л, γ-глутамилтранспептидаза – 45,9 Ед/л, щелочная фосфатаза – 170 Ед/л. Принято решение о госпитализации пациентки в гастроэнтерологическое отделение УКБ №1. При осмотре: состояние средней тяжести. Пониженного питания. Рост – 170 см, масса тела – 46 кг, индекс массы тела – 15,9 кг/м^2. Кожные покровы: бледные, сухие, тургор кожи снижен. Отеки: нет. Частота дыхательных движений: 19 в минуту. Аускультативно: в легких дыхание везикулярное, хрипы не выслушиваются. Аускультация сердца: тоны ритмичные. Частота сердечных сокращений – 64 уд/мин. Артериальное давление – 110/75 мм рт. ст. Аппетит снижен, отвращения к пище нет. Стул нерегулярный, плотный, иногда с примесью слизи, склонность к запорам (до 3 сут отсутствия стула).

Результаты обследования

На момент поступления в стационар (17.05.2024) в лабораторных анализах обращало на себя внимание увели-

Информация об авторах / Information about the authors

Трушина Ольга Юрьевна – проф. РАН, д-р мед. наук, проф. каф. факультетской терапии №1 Института клинической медицины им. Н.В. Склифосовского — **Olga Iu. Trushina.** ORCID: 0000-0002-5820-1759

Мнацаканян Марина Генриковна – д-р мед. наук, проф. каф. госпитальной терапии №1 Института клинической медицины им. Н.В. Склифосовского, зав. гастроэнтерологическим отд-нием Университетской клинической больницы №1 — **Marina G. Mnatsakanyan.** ORCID: 0000-0001-9337-7453

Юраж Марта Валерьевна – гастроэнтеролог Университетской клинической больницы №1 — **Marta V. Yurazh.** ORCID: 0000-0002-4459-7481

Киценко Юрий Евгеньевич – канд. мед. наук, доц. каф. факультетской хирургии №1 Института клинической медицины им. Н.В. Склифосовского — **Yury E. Kitsenko.** ORCID: 0000-0002-4415-6141

Фомин Виктор Викторович – акад. РАН, д-р мед. наук, проф., зав. каф. факультетской терапии №1 Института клинической медицины им. Н.В. Склифосовского — **Victor V. Fomin.** ORCID: 0000-0002-2682-4417

https://doi.org/10.26442/00403660.2026.08.203728

чение скорости оседания эритроцитов до 25 мм/ч, снижение уровня гемоглобина до 119 г/л и альбумина до 37,8 г/л **(табл. 1)**. Электрокардиограмма от 16.05.2024: ритм синусовый с частотой сердечных сокращений 65 уд/мин. Нормальное направление электрической оси сердца.

При ультразвуковом исследовании ОБП от 16.05.2024: конкремент в желчном пузыре 15×10 мм, поджелудочная железа экранирована петлями кишечника, асцит. Вечером 17.05.2024 у пациентки развился эпизод динамической кишечной непроходимости. При рентгеноскопии брюшной полости выявлены газожидкостные уровни тК. Пациентка наблюдалась совместно с дежурными хирургами. Явления кишечной непроходимости уменьшились на фоне соблюдения строгой диеты и спазмолитической терапии. По данным КТ ОБП от 18.05.2024 **(рис. 1)**: КТ-картина, вероятнее всего, соответствует БК с поражением подвздошной (ПК), слепой (СК) и восходящей кишки (ВК), определяется асцит, ангиомиолипома левой почки. Петли ПК вздуты. В ПК определяются участки сужения с утолщенной до 6 мм стенкой, активно накапливающей контрастный препарат. В терминальном отделе ПК стенка утолщена до 7–8 мм, просвет практически не визуализируется. Участки утолщения стенки с более активным накоплением контрастного препарата определяются также в СК, в ВК в области печеночного угла. Лимфатические узлы брыжейки увеличены количественно, низкой плотности, размером до 9 мм. В брюшной полости и полости таза определяется жидкость.

Эзофагогастродуоденоскопия от 23.05.2024: хронический атрофический гастрит (тип С-1 по классификации Kimura-Takemoto). По результатам колоноскопии терминальный отдел ПК осмотру недоступен, определяется инфильтративное поражение проксимального отдела ВК, стеноз проксимального отдела ВК, обусловленный, вероятно, БК, долихосигма, хронический комбинированный геморрой 2-й степени. Взята биопсия. По результатам гистологического исследования **(рис. 2)** морфологическая картина низкодифференцированной карциномы, по характеру роста подозрительной в отношении вторичного поражения. Кусочки слизистой оболочки толстой кишки (ТК) резко деформированные, с участками грануляционной ткани в части из них. В отдельных фрагментах определяются структуры, состоящие из атипичных клеток, отдельные из них напоминают перстневидные (см. **рис. 2**, красные стрелки).

Во время госпитализации в гастроэнтерологическом отделении проводилась противовоспалительная (Пентаса 3 г/сут), спазмолитическая и гастропротекторная терапия, заместительная ферментная терапия (Креон 30 000 Ед/сут). На фоне лечения отмечалась некоторая положительная динамика: уменьшение болей в животе, улучшение общего состояния. Пациентка госпитализирована в Клинику факультетской хирургии им. Н.Н. Бурденко для планового оперативного лечения (04.06.2024). Выполнена правосторонняя гемиколэктомия с расширенной лимфодиссекцией, сформирован илеотрансверзоанастомоз бок-в-бок (05.06.2024). При ревизии: петли тК в дистальной части раздуты, воспалены, отечны, стенки утолщены. Брыжейка белесая, с контурирующимися лимфоузлами, также отечна. По всей протяженности тК определяются формирующиеся стриктуры и воспалительные изменения, преимущественно в дистальной части, илеоцекальный угол фиксирован к окружающим тканям, резко уплотнен. При макроскопическом исследовании: на расстоянии 2,5 см от одного и 23 см от другого края резекции обнаруживается образование с циркулярным ростом, суживающее просвет. Размер по длиннику кишки – 1,5 см. В области илеоцекального угла визуализируется выбухающий участок полиповидной формы серовато-розоватого цвета 0,7×0,8×0,8 см, уплотненный участок стенки кишки на расстоянии 5 см от одного и 16 см от другого края резекции диаметром 3 см **(рис. 3)**.

По результатам микроскопического исследования операционного материала: Низкодифференцированная кар-

Таблица 1. **Лабораторные данные пациентки на момент поступления в стационар (17.05.2024)**

Table 1. **Laboratory data of the patient on admission to the hospital (17.05.2024)**

Показатель	Значение	Норма
Гемоглобин, г/л	119	117–160
Эритроциты, 10^{12}/л	3,97	3,8–5,7
Среднее содержание гемоглобина, пг	30	27–38
Лейкоциты, 10^{9}/л	8,84	4–11
Железо (Fe), мкмоль/л	14,3	10,7–32
Альбумин, г/л	37,8	38–51
АСТ, Ед/л	19	0–31
АЛТ, Ед/л	13	10–35
ЛДГ, Ед/л	171	0–248

Примечание. АСТ – аспартатаминотрансфераза, АЛТ – аланинаминотрансфераза, ЛДГ – лактатдегидрогеназа.

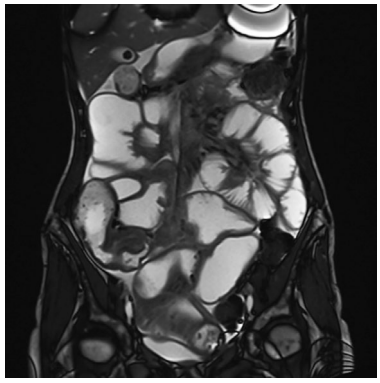

Рис. 1. **КТ ОБП от 18.05.2024.**

Fig. 1. **CT of the abdominal cavity from 18.05.2024.**

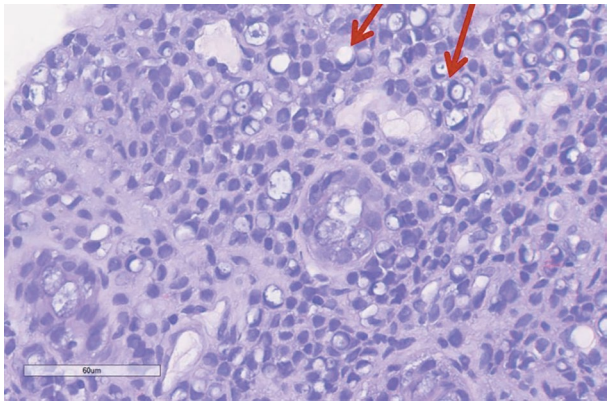

Рис. 2. **Гистологическое исследование биоптата кишки от 23.05.2024.**

Fig. 2. **Histological examination of the intestinal biopsy specimen from 23.05.2024.**

Рис. 3. **Макроскопическое исследование операционного материала №X7618/2024. Илеоцекальный угол (СК).**

Fig. 3. **Macroscopic examination of the operative specimen No. X7618/2024. Ileocecal region (cecum).**

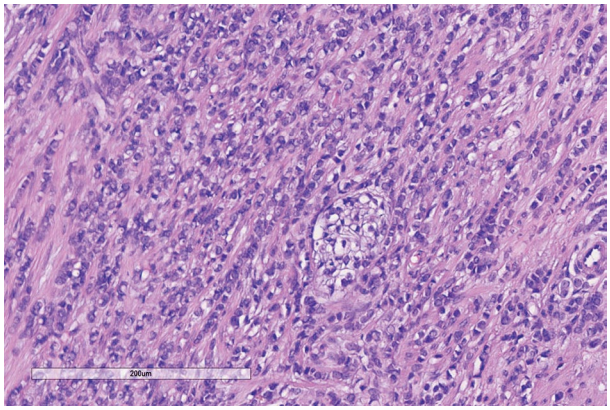

Рис. 4. **Микроскопическое исследование операционного материала №X7618/2024.**

Fig. 4. **Microscopic examination of the operative specimen No. X7618/2024.**

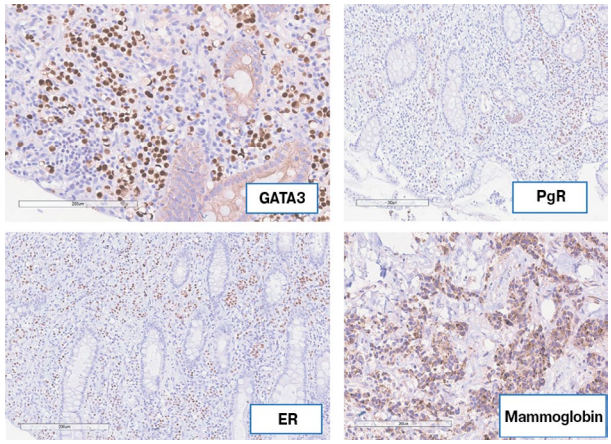

Рис. 5. **ИГХ-исследование операционного материала X7618/ 2024.**

Fig. 5. **Immunohistochemical examination of the operative specimen No. X7618/2024.**

цинома, вероятнее всего, вторичного происхождения, с поражением ТК, илеоцекального угла, тК, стенки аппендикса, брыжейки **(рис. 4)**.

Выполнено иммуногистохимическое (ИГХ) исследование **(рис. 5)**: в реакции с антителами к GATA3, ER – интенсивное позитивное диффузное окрашивание ядер большинства клеток опухоли. В реакции с антителами к GCDFP15 – позитивное окрашивание цитоплазмы большинства клеток опухоли. В реакции с антителами к маммоглобину – позитивное окрашивание цитоплазмы группы клеток опухоли. Реакции с CDX2, SATB2, CK20 негативные.

Таким образом, результаты ИГХ-исследования в совокупности с клинико-анамнестическими данными соответствуют метастазам карциномы МЖ с поражением ТК, илеоцекального угла, тК, стенки аппендикса, брыжейки. Достоверно поражено 7 лимфатических узлов из 23. Иммунофенотип метастаза МЖ соответствует люминальному А-подтипу: ER-позитивный, PR-позитивный, HER2-статус негативный, Ki-67<20%.

Клинический случай рассмотрен на онкоконсилиуме: принято решение о смене курса химиотерапии с анастрозола 1 мг 1 раз в сутки на фулвестрант + палбоциклиб.

Обсуждение

Метастатическое поражение кишечника при РМЖ относится к редким клиническим сценариям. По данным систематического обзора E. Bolzacchini и соавт., включившего 96 опубликованных случаев кишечных метастазов РМЖ, поражение ТК встречалось в 51% наблюдений, тК – в 49%; при этом наиболее частый гистологический вариант первичной опухоли – именно дольковая карцинома, а более чем у 1/2 пациенток кишечные проявления возникали уже после установления диагноза РМЖ, медиана интервала составляла 7,2 года [4]. В более позднем обзоре, включившем 169 случаев желудочно-кишечных метастазов дольковой РМЖ, показано, что метахронное поражение встречается примерно вдвое чаще синхронного, наиболее частые локализации – желудок, ободочная и прямая кишка, при этом метастазы потенциально возможны практически в любом отделе пищеварительного тракта [5].

Клиническая и инструментальная диагностика подобных случаев представляет значительные трудности. Субмукозное распространение опухоли, отсутствие четко очерченного объемного образования, гипометаболический и инфильтративный характер роста, а также нередко минимальные или неспецифические изменения слизистой оболочки приводят к тому, что метастатическое поражение может трактоваться как воспалительное заболевание кишечника, первичная опухоль кишки или рубцово-воспалительный стеноз. Дополнительные диагностические сложности создает морфологическое сходство с перстневидноклеточными и низкодифференцированными опухолями ЖКТ [5, 6].

В литературе также описаны наблюдения, в которых кишечные метастазы дольковой РМЖ имитировали БК как по клинической картине, так и по данным лучевых методов исследования. Так, S. Maharajh и соавт. представили клинический случай метастатического поражения терминального отдела ПК у пациентки с дольковым РМЖ, при котором КТ-картина первоначально расценена как соответствующая БК, а окончательный диагноз установлен лишь после хирургического вмешательства и морфологического исследования [7–9].

Заключение

Подобные наблюдения подчеркивают необходимость высокой онкологической настороженности у пациенток с абдоминальной симптоматикой и онкологическим анамнезом, особенно при несоответствии между клинической картиной, данными эндоскопии и морфологическим заключением.

Принципиальное значение в диагностике имеет мультидисциплинарный подход с обязательным участием онколога, гастроэнтеролога, хирурга, рентгенолога и патоморфолога. Решающее место занимает ИГХ-исследование с оценкой экспрессии маркеров МЖ и исключением первичного кишечного генеза опухоли. В современной практике для фенотипирования РМЖ ключевыми остаются ER, PR, HER2 и Ki-67 [10], а при дифференциальной диагностике метастатического поражения ЖКТ особенно важны такие маркеры, как GATA3 и маммоглобин, в сочетании с кишечными маркерами. Таким образом, представленное клиническое наблюдение имеет значительный практический интерес, поскольку демонстрирует редкий вариант метастатического поражения кишечника при инвазивной дольковой карциноме МЖ, длительно протекавшего под маской воспалительного заболевания кишечника и потребовавшего поэтапной комплексной диагностики.

Раскрытие интересов. Авторы декларируют отсутствие явных и потенциальных конфликтов интересов, связанных с публикацией настоящей статьи.

Disclosure of interest. The authors declare that they have no competing interests.

Вклад авторов. Авторы декларируют соответствие своего авторства международным критериям ICMJE. Все авторы в равной степени участвовали в подготовке публикации: разработка концепции статьи, получение и анализ фактических данных, написание и редактирование текста статьи, проверка и утверждение текста статьи.

Authors' contribution. The authors declare the compliance of their authorship according to the international ICMJE criteria. All authors made a substantial contribution to the conception of the work, acquisition, analysis, interpretation of data for the work, drafting and revising the work, final approval of the version to be published and agree to be accountable for all aspects of the work.

Источник финансирования. Авторы декларируют отсутствие внешнего финансирования для проведения исследования и публикации статьи.

Funding source. The authors declare that there is no external funding for the exploration and analysis work.

Информированное согласие на публикацию. Пациентка подписала форму добровольного информированного согласия на публикацию медицинской информации.

Consent for publication. Written consent was obtained from the patient for publication of relevant medical information and all of accompanying images within the manuscript.

Список сокращений

БК – болезнь Крона
ВК – восходящая кишка
ЖКТ – желудочно-кишечный тракт
ИГХ – иммуногистохимический
КТ – компьютерная томография
МЖ – молочная железа
МРТ – магнитно-резонансная томография
ОБП – органы брюшной полости
ПК – подвздошная кишка
РМЖ – рак молочной железы
СК – слепая кишка
тК – тонкая кишка
ТК – толстая кишка

ЛИТЕРАТУРА/REFERENCES

1. Bray F, Laversanne M, Sung H, et al. Global cancer statistics 2022: GLOBOCAN estimates of incidence and mortality worldwide for 36 cancers in 185 countries. *CA Cancer J Clin*. 2024;74(3):229-63. DOI:10.3322/caac.21834
2. Wong YM, Jagmohan P, Goh YG, et al. Infiltrative pattern of metastatic invasive lobular breast carcinoma in the abdomen: a pictorial review. *Insights Imaging*. 2021;12(1):181. DOI:10.1186/s13244-021-01120-4
3. Zengel B, Çavdar D, Özdemir Ö, et al. Gastrointestinal Tract Metastases of Invasive Lobular Carcinoma of the Breast: An Immunohistochemical Survey Algorithm. *Eur J Breast Health*. 2022;18(4):375-80. DOI:10.4274/ejbh.galenos.2022.2022-1-5
4. Bolzacchini E, Nigro O, Inversini D, et al. Intestinal metastasis from breast cancer: Presentation, treatment and survival from a systematic literature review. *World J Clin Oncol*. 2021;12(5):382-92. DOI:10.5306/wjco.v12.i5.382
5. Kioleoglou Z, Georgaki E, Koufopoulos N, et al. Gastrointestinal Metastases From Lobular Breast Carcinoma: A Literature Review. *Cureus*. 2024;16(7):e65852. DOI:10.7759/cureus.65852
6. Li LX, Zhang D, Ma F. Gastrointestinal metastasis secondary to invasive lobular carcinoma of the breast: A case report. *World J Clin Cases*. 2022;10(25):9064-70. DOI:10.12998/wjcc.v10.i25.9064
7. Maharajh S, Capildeo K, Barrow M, et al. Case report of metastatic breast cancer mimicking ileal Crohn's disease. *Int J Surg Case Rep*. 2021;87:106408. DOI:10.1016/j.ijscr.2021.106408
8. Фомин В.В., Терновой С.К., Махов В.М., и др. Ультразвуковое исследование с контрастированием в диагностике воспалительных заболеваний кишечника. Результаты пилотного исследования. *Терапевтический архив*. 2018;90(2):56-62 [Fomin VV, Ternovoy SK, Makhov VM, et al. Ultrasound examination with contrast in the diagnosis of inflammatory bowel disease. The results of the pilot study. *Terapevticheskii Arkhiv (Ter. Arkh.)*. 2018;90(2):56-62 (in Russian)]. DOI:10.26442/terarkh201890253-58
9. Маев И.В., Бакулин И.Г., Скалинская М.И., Сказываева Е.В. Воспалительные заболевания кишечника: трансформация представлений. *Терапевтический архив*. 2023;95(12):1064-74 [Maev IV, Bakulin IG, Skalinskaya MI, Skazyvaeva EV. Inflammatory bowel diseases: transformation of representations. A review. *Terapevticheskii Arkhiv (Ter. Arkh.)*. 2023;95(12):1064-74 (in Russian)]. DOI:10.26442/00403660.2023.12.202507
10. Завалишина Л.Э., Олюшина Е.М., Андреева Ю.Ю., и др. Обновленные рекомендации CAP 2023 г. по определению молекулярно-биологических подтипов рака молочной железы. *Архив патологии*. 2023;85(4):39-46 [Zavalishina LE, Oliushina EM, Andreeva YuYu, et al. Updated CAP guidelines for determining molecular biological subtypes of breast cancer. *Russ J Arch Pathol*. 2023;85(4):39-46 (in Russian)]. DOI:10.17116/patol20238504139

Статья поступила в редакцию/The article received: 20.05.2026

OMNIDOCTOR.RU