

Случай эозинофильного полисерозита при висцеральном токсокарозе

Н.А. Шостак¹, А.А. Клименко¹, Д.П. Котова^{1,2}, А.В. Новикова¹, Э.А. Скрипниченко¹

¹Кафедра факультетской терапии им. академика А.И. Нестерова ФГБОУ ВО «Российский национальный исследовательский медицинский университет им. Н.И. Пирогова» Минздрава России (РНИМУ им. Н.И. Пирогова), Москва, Россия;

²Первое терапевтическое отделение ГБУЗ «Городская клиническая больница №1 им. Н.И. Пирогова» Департамента здравоохранения г. Москвы, Москва, Россия

Аннотация

В статье описан клинический случай гиперэозинофилии у мужчины 37 лет. За 3,5 мес до описанной госпитализации пациент перенес острый бронхит, пневмонию. Больной госпитализирован в ГКБ №1 с лихорадкой, слабостью, интенсивными болями в животе и одышкой при физической нагрузке, потерей массы тела на 8 кг за последние 6 мес. При обследовании выявлены гиперэозинофилия, двусторонний гидроторакс, ненатянутый асцит. Для исключения различной патологии проведены бактериологическое исследование крови и мочи, асцитической жидкости, полученной в ходе диагностического лапароцентеза, исследование кала на яйца гельминтов; серологическое исследование крови на иерсиниоз и псевдотуберкулез, полимеразная цепная реакция асцитической жидкости для идентификации туберкулезной инфекции, иммунологический анализ крови [иммуноглобулинов (Ig) E, IgA, IgG, IgM, антител к двуспиральной дезоксирибонуклеиновой кислоте, антинейтрофильных цитоплазматических антител], уровень ракового эмбрионального антигена, эзофагогастродуоденоскопия и колоноскопия, мультиспиральная компьютерная томография органов грудной клетки и брюшной полости. Назначена мини-пульс-терапия глюкокортикостероидами (ГКС) по витальным показателям со значимой положительной динамикой. Подробный сбор эпидемического анамнеза (путешествия в страны Юго-Восточной Азии, России с очагами повышенной контаминации почвы яйцами гельминтов) явился основанием для тщательного скринингового анализа крови на паразитозы. Результат серологического анализа крови на токсокароз и аскаридоз превышал референсные значения в несколько раз. Назначена длительная терапия противопаразитарным препаратом и снижена доза ГКС. В течение месяца наблюдалось разрешение гельминтоза – полная нормализация клинической картины, лабораторных и инструментальных показателей.

Ключевые слова: эозинофилия, гиперэозинофилия, асцит, полисерозит, токсокароз, аскаридоз, перекрестная реакция, паразитозы, эпидемиология токсокароза.

Для цитирования: Шостак Н.А., Клименко А.А., Котова Д.П. и др. Случай эозинофильного полисерозита при висцеральном токсокарозе. Терапевтический архив. 2019; 91 (11): 66–71. DOI: 10.26442/00403660.2019.11.000314

A clinical case of visceral toxocariasis as a cause of eosinophilic polyserositis

N.A. Shostak¹, A.A. Klimenko¹, D.P. Kotova^{1,2}, A.V. Novikova¹, E.A. Skripnichenko¹

¹Nesterov Department of Faculty Therapy, Pirogov Russian National Research Medical University (RNRMU), Moscow, Russia;

²Therapeutic department, Pirogov Municipal Clinical Hospital No.1, Moscow, Russia

The aim of the present report is to describe a clinical case of toxocariasis. 37-year-old man was admitted to Pirogov Municipal Clinical Hospital No.1 in Moscow. He was presented with intense generalized abdominal pain. Three months before the described hospitalization, the patient had acute bronchitis, then pneumonia. During the examination there were found hyperthermia, ascites, shortness of breath, sweating, hypereosinophilia. Patient lost 8 kilos over the last 6 months. There were arisen many hypotheses, however, after a more detailed survey about patient's life it turned out that he travelled a lot. So that the parasitosis became the main conjecture, which later was confirmed by serological tests.

Keywords: eosinophilia, hypereosinophilia, ascites, polyserositis, toxocariasis, ascariasis, cross-reaction, parasitosis.

For citation: Shostak N.A., Klimenko A.A., Kotova D.P., et al. A clinical case of visceral toxocariasis as a cause of eosinophilic polyserositis. Therapeutic Archive. 2019; 91 (11): 66–71. DOI: 10.26442/00403660.2019.11.000314

ГКС – глюкокортикостероиды
ЖКТ – желудочно-кишечный тракт
КТ – компьютерная томография
МСКТ – мультиспиральная компьютерная томография
ПЦР – полимеразная цепная реакция

УЗИ – ультразвуковое исследование
ЭГДС – эзофагогастродуоденоскопия
ЭКГ – электрокардиограмма
Ig – иммуноглобулины

Эозинофилией принято называть повышение абсолютного числа эозинофилов в периферической крови более $0,6 \times 10^9/\text{л}$ (норма $0-0,45 \times 10^9/\text{л}$ или 1–5%), тогда как уровень эозинофилов выше $1,5 \times 10^9/\text{л}$ обозначается гиперэозинофилией или большой эозинофилией крови [1]. Самыми частыми причинами являются атопические состояния и паразитарные инвазии. Однако наличие гиперэозинофилии у взрослых требует исключения других причин, таких как гематологические, онкологические, инфекционные, ревматологические, гастроинтестинальные заболевания, лекарственные эозинофилии, дефекты иммунной системы.

Приводим описание клинического случая молодого пациента с гиперэозинофилией.

Клинический случай

Пациент З., 37 лет, менеджер, работает вне офиса. В сентябре 2016 г. больной госпитализирован во 2-е хирургическое отделение ГКБ №1 им. Н.И. Пирогова с жалобами на интенсивные боли во всех отделах живота, значительное увеличение его в объеме, непродуктивный кашель, одышку при физической нагрузке, выраженную потливость, в том

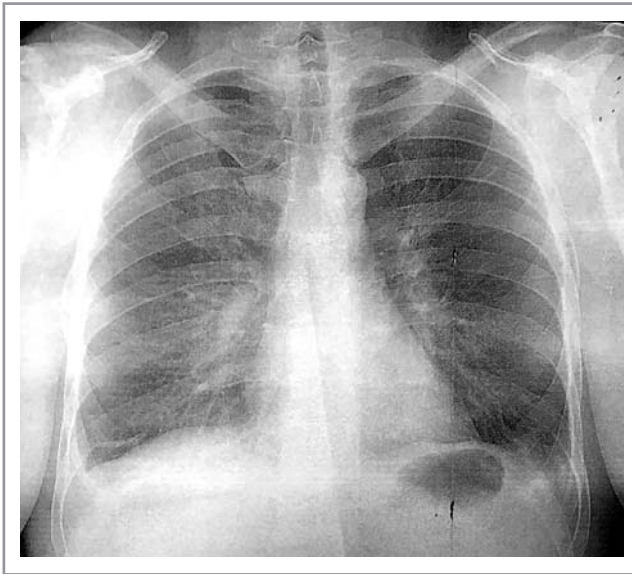


Рис. 1. Рентгенограмма органов грудной клетки от 30.09.2016.

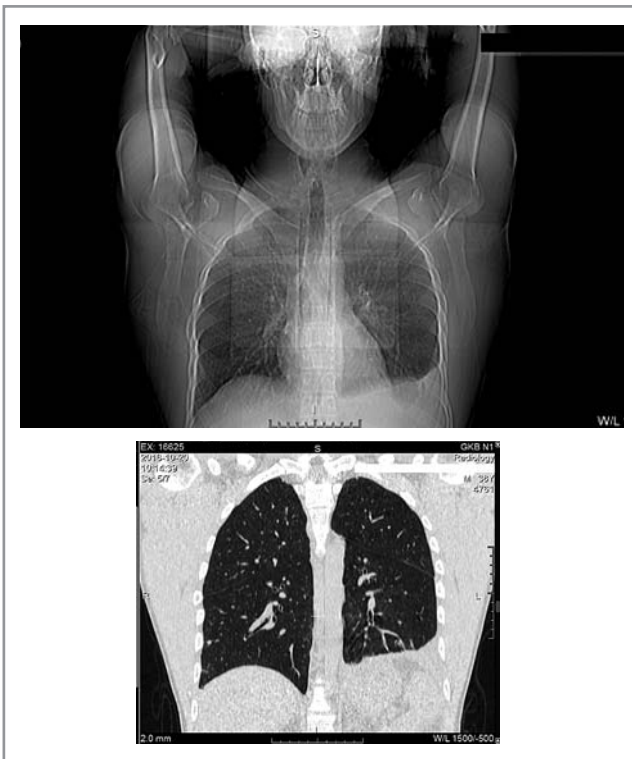

Рис. 2. МСКТ органов грудной клетки от 20.10.2016.

Сведения об авторах:

Шостак Надежда Александровна – д.м.н., проф., зав. каф. факультетской терапии им. акад. А.И. Нестерова ФГБОУ ВО «РНИМУ им. Н.И. Пирогова» Минздрава России, ORCID: 0000-0003-4669-1006

Клименко Аlesia Александровна – к.м.н., доцент каф. факультетской терапии им. акад. А.И. Нестерова ФГБОУ ВО «РНИМУ им. Н.И. Пирогова» Минздрава России, ORCID: 0000-0002-7410-9784

Котова Дарья Павловна – к.м.н., зав. терапевтическим отд-нием ГКБ №1 им. Н.И. Пирогова; доцент каф. факультетской терапии им. акад. А.И. Нестерова ФГБОУ ВО «РНИМУ им. Н.И. Пирогова», ORCID: 0000-0003-1071-0877

Скрипниченко Элина Альбертовна – ординатор каф. госпитальной терапии №2 лечебного фак-та ФГБОУ ВО «РНИМУ им. Н.И. Пирогова» Минздрава России, ORCID: 0000-0001-6321-8419

числе по ночам, слабость, потерю массы тела на 8 кг за последние 6 мес.

История заболевания. Проведен тщательный сбор анамнеза у пациента, в ходе которого выяснено, что год назад с сентября 2015 по май 2016 г. пациент путешествовал по побережью Юго-Восточной Азии (Таиланд, Сингапур, Индонезия). В мае 2016 г. (за 3,5 мес до госпитализации), вернувшись в Россию, перенес острый бронхит, принимал антибактериальные препараты, муколитики. Затем в течение 2 нед находился на рыбалке. В конце сентября переохладился и по возвращении в Москву госпитализирован в Домодедовскую ЦКБ с диагнозом «пневмония», который подтверждали данные рентгенографии органов грудной клетки (инфильтративные изменения в нижних отделах левого легкого, фиброзные изменения в проекции правого легкого, усиление легочного рисунка за счет бронхиального компонента; **рис. 1**). В стационаре проводилась антибактериальная терапия цефтриаксоном 4 г/сут, метронидазолом 1,5 г/сут. По собственному желанию пациент выписан на 4-е сутки от начала терапии на амбулаторное долечивание.

Через день после выписки пациент почувствовал интенсивные боли в животе, и с клиникой «острого живота» госпитализирован в хирургическое отделение ГКБ №1 им. Н.И. Пирогова г. Москвы. В ходе обследования хирургическая патология исключена, выявлен ненапряженный асцит, пациент переведен в терапевтическое отделение для дальнейшего обследования.

Пациент не женат, наследственность и аллергологический анамнез не отягощены.

При объективном обследовании общее состояние тяжелое, гипертермия до 38°C, кожные покровы влажные, чистые. При обследовании грудной клетки перкуторно выявлялось притупление звука ниже углов лопаток с обеих сторон. По данным аускультации легких дыхание везикулярное ослабленное, не проводилось в базальные отделы, хрипов не было. Частота дыхательных движений – 20 в 1 мин. Обследование органов сердечно-сосудистой системы: тоны сердца ясные, ритмичные, шумов нет. Частота сердечных сокращений – 72 в 1 мин. Артериальное давление 120/80 мм рт. ст. на обеих руках. Живот несколько увеличен в объеме за счет вздутия петель кишечника, а также за счет большого количества свободной жидкости. Пальпация живота болезненна во всех отделах, признаки раздражения брюшины сомнительные. Печень и селезенка перкуторно не увеличены, не пальпируются. Симптом поколачивания по поясничной области отрицательный с обеих сторон. Стул не изменен, регулярный. Мочеиспускание свободное, диурез адекватный.

При лабораторном исследовании выявлена эозинофилия в крови до 16%, а также повышение уровня воспалительных маркеров: лейкоциты $12,5 \times 10^9/\text{л}$ без сдвига формулы, скорость оседания эритроцитов – 30 мм/ч по Панченкову, С-реактивный белок – 134 мг/л (норма менее 5 мг/л) и транзиторное повышение концентрации печеночных трансаминаз (максимальное повышение аланинаминотрансферазы и аспартатаминотрансферазы – 87,9 и 62,5 Ед/л соответственно при норме до 40 Ед/л).

Контактная информация:

Новикова Анна Владимировна – ассистент каф. факультетской терапии им. акад. А.И. Нестерова ФГБОУ ВО «РНИМУ им. Н.И. Пирогова» Минздрава России, тел.: +7(916)603-54-11, e-mail: annove2008@mail.ru; ORCID: 0000-0002-8104-9791

Инструментальное обследование. Электрокардиограмма (ЭКГ) без патологии. По результатам мультиспиральной компьютерной томографии (МСКТ) органов грудной клетки – прозрачность легочных полей неравномерно снижена (рис. 2). Легочный рисунок умеренно усилен по смешанному типу. В нижнебазальных сегментах с обеих сторон (более выражено слева) определяются признаки гиповентиляции (прозрачность легочного фона резко снижена, отмечаются субсегментарные ателектазы). В обеих плевральных полостях определяется жидкость с толщиной слоя до 40 мм.

По результатам компьютерной томографии (КТ) брюшной полости выявлено вздутие петель тонкого и толстого кишечника, контур толстой кишки утолщен, большое количество свободной жидкости, количественная лимфаденопатия (рис. 3). Печень и селезенка не увеличены.

Таким образом, в клинично-лабораторной картине на первый план выступала гиперэозинофилия в сочетании с полисерозитом и признаками системной воспалительной реакции (фебрильная лихорадка, лейкоцитоз более $12 \times 10^9/\text{л}$, выраженная слабость). Антибактериальная терапия продолжена (ципрофлоксацин по 500 мг 2 раза в сутки). В первую очередь для исключения паразитарной инфекции с учетом данных анамнеза выполнен анализ кала на яйца глистов и энтеробиоз, далее принято решение о проведении плевральной пункции, колоноскопии, диагностической лапароскопии.

По данным ультразвукового исследования (УЗИ) в плевральных полостях определялось по 400 мл жидкости с каждой стороны. Произведена плевральная пункция: на фоне эритроцитов и незначительного количества экссудата лейкоциты 40–50 в поле зрения, преимущественно лимфоциты, эозинофилы 12–18 в поле зрения, реактивный выпот с лейкоцитарной реакцией. Клетки с признаками атипии не обнаружены.

В ходе диагностической видеолапароскопии обнаружено в брюшной полости во всех отделах около 300 мл соломенно-желтой жидкости с единичными нитями фибрина, большая часть которых находится в подпеченочном пространстве, где ранее был установлен дренаж. Паритетальная и висцеральная брюшина на видимых петлях тонкой и толстой кишки гиперемирована, инъецирована сосудами с единичными кровоизлияниями. Стенки толстой и тонкой кишки утолщены, отечны, перистальтика сохранена, несколько ослаблена, также отечна и стенка желчного пузыря. Поперечная кишка на всем протяжении подпаена к передней брюшной стенке, поэтому визуализировать желудок не представлялось возможным. Большой сальник также гиперемирован, утолщен. Случай расценен как асцит-перитонит неясного генеза.

Гистологическое исследование большого сальника и паритетальной брюшины: неспецифический перитонит, оментит с большим количеством эозинофилов – до 70%; в стенках кровеносных сосудов признаков васкулита не обнаружено.

Дренажирование плевральной полости имело незначительный положительный эффект, состояние пациента оставалось тяжелым, сохранялась лихорадка до $37,8^\circ\text{C}$, выраженная одышка в покое, рецидивировали плеврит и асцит. На третьей сутки госпитализации у пациента отмечался эпизод крапивницы, распространенной по всему телу, купированный приемом супрастина.

В рамках дифференциальной диагностики рассматривались туберкулез с поражением брюшины, кишечная инфекция, заболевания соединительной ткани (болезнь Чарджа-Стросса, системные васкулиты), паразитарная инвазия с синдромом Леффлера, онкологическая патология (мезоте-

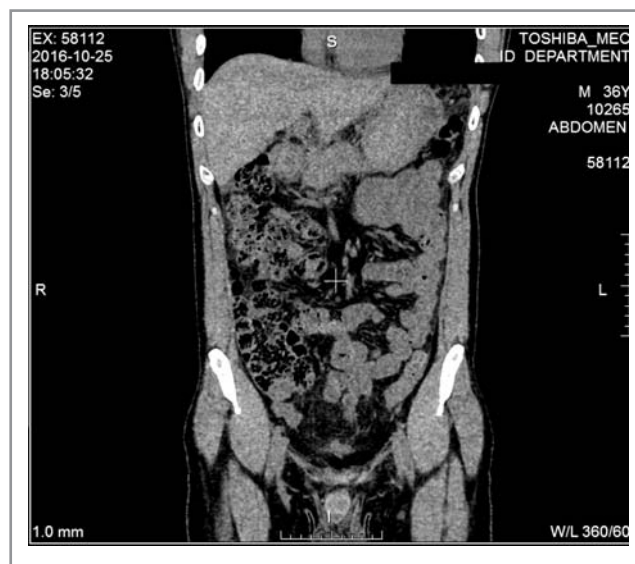


Рис. 3. МСКТ органов брюшной полости от 25.10.2016.

лиома, лимфома, острый эозинофильный лейкоз), эозинофильный гастроэнтероколит острого течения, идиопатический гиперэозинофильный синдром.

Выполнены следующие исследования:

- 1) анализ кала на яйца глистов – отрицательно;
- 2) иммунологический анализ: антинейтрофильные цитоплазматические антитела – отрицательно; антитела к двуспиральной дезоксирибонуклеиновой кислоте – 2,76 МЕ/мл (норма 0–20 МЕ/мл); уровень иммуноглобулинов (Ig) в сыворотке крови: IgE – 372 МЕ/мл (норма 0–87 МЕ/мл); IgA, IgG, IgM – в норме;
- 3) реакция пассивной гемагглютинации на иерсиниоз 03, 09 и псевдотуберкулез – отрицательный результат;
- 4) уровень ракового эмбрионального антигена – в пределах нормы (1,5 нг/мл);
- 5) бактериологическое исследование асцитической жидкости, крови и мочи – роста микрофлоры нет, ДНК микобактерий не обнаружены;
- 6) по данным эзофагогастродуоденоскопии (ЭГДС) и колоноскопии патологии не выявлено.

В результате обследования исключены диффузные заболевания соединительной ткани, в том числе системные васкулиты, туберкулезное поражение серозных оболочек, иерсиниозное поражение желудочно-кишечного тракта (ЖКТ). Данных за явный онкологический процесс не выявлено. Обращали на себя внимание повышение уровня IgE и эпизод крапивницы, что расценено как вторичное состояние на фоне гиперэозинофилии крови в отсутствие предшествующего аллергологического анамнеза. И наконец, диагноз «идиопатический гиперэозинофильный синдром» не мог быть установлен до исключения всех возможных причин повышения уровня эозинофилов в крови.

Учитывая отсутствие данных за неспецифический и специфический инфекционные процессы, неэффективность антибактериальной терапии, сохраняющуюся гиперэозинофилию, повышение титров IgE, принято решение о назначении терапии глюкокортикостероидами (ГКС) *ex juvantibus* по витальным показаниям: мини-пульс-терапия преднизолоном 500 мг/сут внутривенно в течение 3 дней, затем 40 мг/сут внутрь с постепенным снижением дозы; омега-3 жирные кислоты 20 мг за 20 мин до завтрака. На фоне терапии ГКС отмечена значимая положительная динамика: регрессировали лихорадка и другие признаки системной воспалительной реакции,

уменьшилось количество жидкости в брюшной полости до незначительного объема. Принято решение провести более тщательное обследование пациента в отношении глистной инвазии.

Скрининговое исследование сыворотки крови (серологический анализ на выявление антител к паразитам разных видов) выявило высокие титры антител к токсокарам и аскаридам – 4,48 КП (коэффициент позитивности) и 3,80 КП соответственно, что превышает референсные значения более чем в 3 раза.

Сформулирован клинический диагноз: Токсокароз, висцеральная форма. Полисерозит: двусторонний экссудативный плеврит, ДН (дыхательная недостаточность) I степени, асцит-перитонит II степени.

Пациенту назначена терапия: 1) мебендазол 100 мг 2 раза в сутки в течение 21 дня; 2) метилпреднизолон с постепенным снижением дозы до 8 мг – для профилактики реакции Яриша–Герксгеймера (эндотоксемия вследствие массивного лизирования патогенного возбудителя на фоне антимикробной терапии). Пациент выписан с рекомендациями по терапии и последующим контролем клинических и лабораторных показателей, данных инструментального обследования.

Учитывая длительный период после контаминации пациента, предположительно произошедшей в сентябре 2016 г., на амбулаторном этапе выполнены следующие исследования/консультации специалистов для выявления поражений внутренних органов: выявление паразитарного миокардита – ЭКГ и эхокардиография; глазной формы токсокароза – консультация окулиста; поражения головного мозга – консультация невролога; мониторинг лабораторных показателей, в том числе цитолитических ферментов, креатинфосфокиназы, а также УЗИ и КТ органов брюшной полости и грудной клетки через 1 мес после госпитализации.

Кагамнез. Через 1 мес на фоне терапии общее состояние пациента удовлетворительное; лихорадка не рецидивировала, нормализовался уровень эозинофилов в крови (1–2%); при серологическом контроле – снижение титров антител к токсокарам и аскаридам в 2 раза. По данным МСКТ брюшной полости и забрюшинного пространства жидкость в брюшной полости полностью лизирована, выраженная положительная динамика в виде регрессии явлений имбибии и тяжести большого сальника, брюшины. Рентгенография органов грудной клетки – без инфильтративных изменений (**рис. 4**).

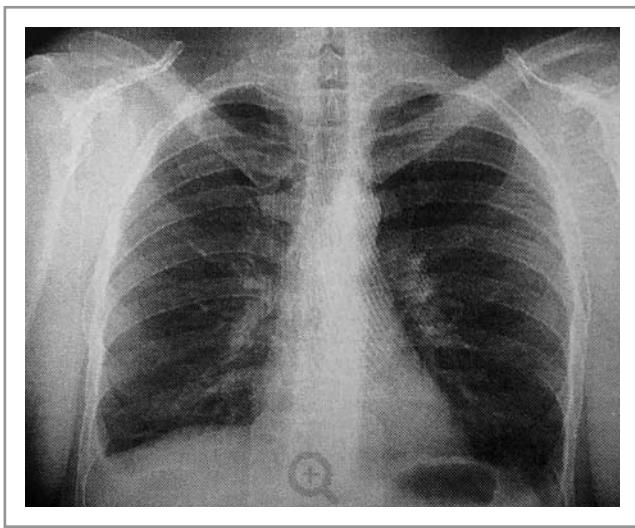


Рис. 4. Рентгенография органов грудной клетки от 26.11.2016.

Обсуждение

Среди паразитарных инфекций токсокароз сохраняет свою актуальность не только среди детского, но и взрослого населения. По данным Роспотребнадзора, в структуре геогельминтозов на долю аскаридоза приходится 90,2%, токсокароза – 8,7%, трихоцефалеза – 1,0% и на долю других геогельминтозов (стронгилоидоза, анкилостомидозов) – 0,1% [2]. В Российской Федерации ежегодно регистрируется до 5 тыс. случаев токсокароза [2]. Токсокароз также остается проблемой во всем мире и может вызывать многосистемное заболевание, встречающееся в том числе у молодых людей и связанное с миграцией личинок токсокар в висцеральных органах. В Соединенных Штатах общая распространенность оценивается в 2,8%. Более высокая серопозитивность ассоциируется с маркерами низкого социально-экономического статуса, нищеты, скученности и более низкого уровня образования [3]. Основные пути заражения токсокарозом – фекально-оральный (зараженные яйцами токсокар фекалии собак или кошек), фекально загрязненные овощи (редис, морковь), недожаренное мясо от зараженных цыплят, овец, ягнят или телят. Также при сборе эпидемиологического анамнеза придается значение факту хождения босиком и плаванию в пресноводных реках [3].

Яйца токсокар достигают инвазионной зрелости в почве, этот процесс связан с климатическими условиями и характером почвы того или иного региона мира. Установлено, что инфицированность собак токсокарозом колеблется в различных зонах Российской Федерации: от 0 в полярно-тундровой зоне до 43,7% – в степной [4]. Пищевые предпочтения различных народов мира также сказываются на заболеваемости гельминтозами. Например, в Корее токсокароз является одной из ведущих причин гиперэозинофилии (в 65%), оставляя позади другие этиологические факторы. Авторы статьи связывают это с потреблением сырого мяса и печени в этих регионах [5].

Миграция личинок токсокар в организме человека происходит с поражением паренхиматозных органов (в основном печень, легкие), что и обуславливает наличие висцеральной формы токсокароза. Однако токсокары не развиваются в организме человека до половозрелых форм, что не дает возможности выявления яиц гельминтов в фекалиях. Их возможно обнаружить только в биопсийном материале, либо с помощью определения содержания специфических IgG к их антигенам. Кроме того, имеет место перекрестная реакция между IgG к антигенам токсокар и антигенам аскарид, что обуславливает возможную гипердиагностику аскаридоза в подобных случаях. Существование перекрестной реакции гуморального иммунного ответа между этими антигенами, определяемого с помощью иммуноферментного анализа (в иммуноблоте методом ELISA), объясняется наличием одинаковой молекулярной массы и структурных сходств белков токсокар и аскарид. Эти результаты следует учитывать при проведении иммунологического анализа в диагностике паразитарных инфекций [6].

Метод обнаружения яиц гельминтов в кале обладает низкой чувствительностью. Во врачебной практике паразитозы диагностируются нечасто вследствие неспецифической клинической картины. Вариабельность клинических проявлений токсокароза часто приводит к диагностическим и терапевтическим задержкам. Жизнеспособные личинки *Toxocara* могут сохраняться в тканях и выделять антигены в течение нескольких лет, так что манифестация инфекции может быть отдаленной. Клинический спектр варьирует от бессимптомной инфекции до тяжелого поражения внутренних органов и определяется паразитарной

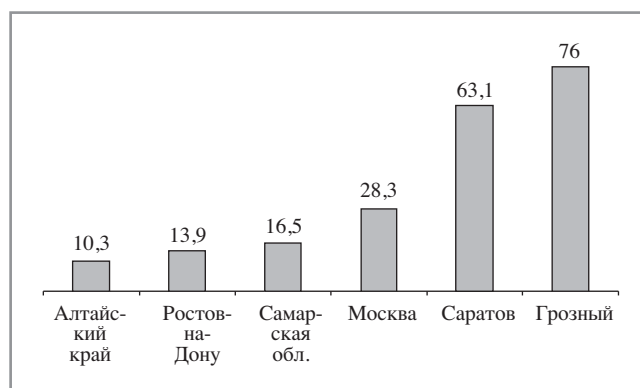


Рис. 5. Средняя пораженность собак токсокарозом (в %) в России, сводные данные [6, 7].

нагрузкой, распределением личинок в органах и тканях и особенностями иммунного ответа хозяина [3].

Синдромы, формирующие клиническую картину гельминтоза, следующие: в первую очередь это астенический и интоксикационный с развитием субфебрилитета, слабости, раздражительности, нарушений сна, снижения массы тела. Характерен симптомокомплекс поражения легких с развитием кашля, иногда с мокротой с прожилками крови, одышки, боли в груди, удушья. На рентгенограмме часто определяются транзиторные легочные инфильтраты как проявление синдрома Леффлера. Возможно появление абдоминального синдрома с развитием диспепсических явлений, болей в животе за счет поражения органов ЖКТ. Кроме того, нередко выявляются аллергические явления в виде высыпаний на коже по типу крапивницы. Подобные синдромы встречаются в группах различных заболеваний, в том числе ревматологических и инфекционных.

У нашего пациента ведущая диагностическая гипотеза стала очевидной после тщательного сбора анамнеза жизни пациента: любовь к путешествиям, длительное проживание в регионах, эпидемиологически неблагоприятных по гельминтозам – побережье Юго-Восточной Азии (Таиланд, Сингапур, Индонезия), Астраханская и Саратовская области. Пребывание больного в походных условиях в течение нескольких месяцев и отсутствие должной термической обработки пищи без сомнения увеличили риск заражения. Так, в Клинике тропической медицины Бельгии с 2000 по 2013 г. обследовано 3436 людей-мигрантов или лиц, вернувшихся из путешествия, у 5,5% из них выявлены антитела к токсокарам, а у 0,8% из 3436 обследованных диагностирован токсокароз [7]. В случае с нашим пациентом не исключается, что контаминация произошла в районах Юго-Восточной Азии и/или в Саратовской области, так как на территории России токсокароз также весьма распространен: по данным

полного гельминтологического вскрытия на территории России наиболее высокая пораженность собак взрослыми токсокарами обнаружена в Грозном (76,0%) и в Саратове (63,1%; рис. 5) [8, 9].

Клиническая манифестация паразитарной инфекции в нашем клиническом случае, вероятнее всего, произошла в сентябре 2016 г. с поражения легких (пневмония). Последующее прогрессирование заболевания протекало с поражением серозных оболочек (брюшины и плевры) и выработкой большого количества экссудата. В реальной клинической практике и по данным литературы, генерализация инфекции встречается в основном в виде поражения паренхиматозных органов (легких, сердца, печени, головного мозга и т.д.) с развитием соответствующих клинических синдромов. У нашего же пациента ведущим и наиболее ярким проявлением был полисерозит, что нетипично для данных паразитозов.

Подобный клинический вариант не описан в российских источниках. В зарубежной литературе нами найдены клинические случаи течения токсокароза, сопровождавшиеся асцитом, при одном из них был также выявлен эозинофильный колит в ходе проведения биопсии толстой кишки, а эмпирическое лечение стероидами начато из-за подозрения на эозинофильный гастроэнтерит. Положительное серологическое тестирование на токсокароз в описываемом клиническом примере позволило исключить диагноз эозинофильного гастроэнтерита, который также обсуждался и у нашего больного [10].

Заключение

Алгоритм обследования пациентов с гиперэозинофилией диктует исключение в первую очередь аллергических состояний и гельминтозов. При исключении последних обследование кала на наличие яиц глистов является недостаточным.

Наш клинический случай демонстрирует позднюю диагностику достаточно редкого варианта течения токсокароза с развитием экссудативного плеврита и асцита-перитонита, потребовавший расширенного диагностического поиска. Это подчеркивает необходимость настороженности врачей различного профиля в отношении паразитозов не только у детей, но и среди взрослого населения и важность тщательного сбора эпидемиологического анамнеза у молодых пациентов, ведущих активный образ жизни.

И наконец, соблюдение правил личной гигиены, обязательная термическая обработка мяса, рутинная дегельминтизация домашних животных и своевременное избавление от домашних фекалий в городских условиях являются важными стратегиями профилактики инвазии.

Авторы заявляют об отсутствии конфликта интересов.

ЛИТЕРАТУРА/REFERENCES

1. Клинические рекомендации по диагностике и лечению миелопролиферативных заболеваний с эозинофилией и идиопатического гиперэозинофильного синдрома. Национальное гематологическое общество, 2014:5 [Clinical recommendations for the diagnosis and treatment of myeloproliferative diseases with eosinophilia and idiopathic hyper-eosinophilic syndrome. National Society of Hematology, 2014: 5 (In Russ.)].
2. Письмо от 03.10.2016 №01/13265-16-27 «О заболеваемости геогельминтозами в Российской Федерации в 2015 году», Роспотребнадзор. С. 2-3. Ссылка активна на 22.02.2019. [Letter dated 03.10.2016 No. 01 / 13265-16-27 "About the incidence of geohelminthiasis in the Russian Federation in 2015", Russian Federal Consumer
3. Rights Protection and Human Health Control Service. P. 2-3 (In Russ.)]. http://rospotrebнадзор.ru/deyatelnost/epidemiological-surveillance/?ELEMENT_ID=7168
4. Guha M, Jariwala S, Jinjola N, et al. Toxocarasis presenting as eosinophilic ascites in a post-partum female. *J Parasit Dis.* 2015;39(2):284-6. doi: 10.1007/s12639-013-0331-4
5. Куприянова Н., Лысенко А. География токсокароза в СССР. Сообщение 1. Ареал *Toxocara canis* (Werner, 1782). *Медицинская паразитология.* 1988;(4):73-7 [Kupriyanova N., Lysenko A. Geography of toxocarasis in the USSR. Report 1. The range of *Toxocaracanis* (Werner, 1782). *Medical parasitology.* 1988; (4): 73-7 (In Russ.)].

5. Kim HB, Seo JW, Lee JH, Choi BS, Park SG. Evaluation of the prevalence and clinical impact of toxocariasis in patients with eosinophilia of unknown origin. *Korean J Intern Med.* 2017;32(3):523-9. doi: 10.3904/kjim.2014.270
6. Romasanta A, Romero JL, Arias M, et al. Diagnosis of parasitic zoonoses by immunoenzymatic assays-analysis of cross-reactivity among the excretory/secretory antigens of *Fasciola hepatica*, *Toxocara canis*, and *Ascaris suum*. *Immunol Invest.* 2003;32(3):131-42. doi: 10.1081/IMM-120022974
7. Van Den Broucke S, Kanobana K, Polman K, et al. Toxocariasis diagnosed in international travelers at the Institute of Tropical Medicine, Antwerp, Belgium, from 2000 to 2013. *PLoS Negl Trop Dis.* 2015;9(3):e0003559. doi: 10.1371/journal.pntd.0003559
8. Лысенко А., Константинова Т., Авдюхина Т. Токсокароз. М.: РМАПО, 1996:13 [Lysenko A., Konstantinova T., Avdyukhina T. Toxocariasis. Moscow: FSBEI FPE RMACPE MOH Russia, 1996:13 (In Russ.)].
9. Архипов И.А., Зейналов О.А., Кокорина Л.М., Авданина Д.А., Лихотина С.В. Распространение гельминтозов собак и кошек в России и применение празитела для борьбы с ними. *Российский ветеринарный журнал. Мелкие домашние и дикие животные.* 2005;(2):26-30 [Archipov IA, Zeinalov OA, Kokorina LM, Avdanina DA, Lichotina SV. Spreading of the dog and cat helminthes in Russia and usage of Prazitel to its control. *Russian veterinary journal. Small pets and wild animals.* 2005;(2):26-30 (In Russ.)].
10. Tau AH, Vizcaychipi KA, Cabral DH, Maradei JL, Ferreyra AH, San Sebastián EI. Eosinophilic ascites secondary to toxocariasis. *Acta Gastroenterol Belg.* 2015;78(3):336-9.

Поступила 23.03.201