

Редкое осложнение бариатрических операций: полирадикулоневропатия по типу синдрома Гийена—Барре

Д.А. ДЕГТЕРЕВ¹, Н.А. СУПОНЕВА², Н.А. БОДУНОВА¹, М.В. ВОРОНОВА³, Е.А. ЗОРИН³, М.А. ПИРАДОВ²,
И.Е. ХАТЬКОВ¹

¹ГБУЗ «Московский клинический научно-практический центр» Департамента здравоохранения Москвы, Москва, Россия; ²ФГБНУ «Научный центр неврологии», Москва, Россия; ³ФГАУ «Лечебно-реабилитационный центр» Минздрава России, Москва, Россия

Аннотация

В последние десятилетия неуклонно увеличивается число хирургических операций, направленных на снижение массы тела (бариатрическая хирургия). Наряду с осязаемой пользой данного вида лечения имеется риск развития послеоперационных осложнений, основной причиной которых является нарушение всасывания нутриентов. В статье приведено описание редкого неврологического осложнения бариатрической операции — полирадикулоневропатии, протекавшей по типу синдрома Гийена—Барре.

Ключевые слова: осложнения бариатрической хирургии, гастрощунтирование, дефицит витаминов, полиневропатия, синдром Гийена—Барре.

A rare complication of bariatric surgery: Polyradiculoneuropathy as a type of Guillain-Barré syndrome

D.A. DEGTEREV¹, N.A. SUPONEVA², N.A. BODUNOVA¹, M.V. VORONOVA³, E.A. ZORIN³, M.A. PIRADOV²,
I.E. KHATKOV¹

¹Moscow Clinical Research and Practical Center, Moscow Healthcare Department, Moscow, Russia; ²Neurology Research Center, Moscow, Russia; ³Treatment-and-Rehabilitation Center, Ministry of Health of Russia, Moscow, Russia

The number of bariatric (weight loss) surgeries have increased steadily in the past decade. Along with the tangible benefit of this treatment, there is a risk for postoperative complications, the main cause of which is impaired absorption of nutrients. The paper describes polyradiculoneuropathy running as a type of Guillain-Barré syndrome.

Keywords: complications of bariatric surgery; gastric shunting; vitamin deficiencies; polyneuropathy; Guillain-Barré syndrome.

ИМТ — индекс массы тела
МРТ — магнитно-резонансная томография
ПБ-ПНП — постбариатрическая полиневропатия
ПНП — полиневропатия

СГБ — синдром Гийена—Барре
СМЖ — спинномозговая жидкость
ЭМГ — электромиография

В последнее время проблема ожирения постепенно приобретает характер пандемии, что привело к широкому распространению бариатрических операций как самого эффективного и надежного метода лечения больных с лишней массой тела [1, 2]. Показанием к проведению операции служит индекс массы тела (ИМТ) >35 кг/м², хотя в настоящее время рассматривается возможность выполнения операции больным с ИМТ >30 кг/м² с наличием одного или более сопутствующих заболеваний. Наибольшее распространение получили 4 типа операций, выполняемых

лапароскопическим доступом: регулируемое банджирование желудка, рукавная резекция желудка, гастрощунтирование (см. рисунок) и билиопанкреатическое шунтирование.

Операция гастрощунтирования применяется у лиц, страдающих тяжелыми формами ожирения, и представляет собой безопасный и эффективный способ борьбы с лишней массой тела. Суть операции заключается в следующем: желудок пересекают таким образом, что формируется часть объемом 30—50 мл, к ней подводится дистальная часть тонкой кишки. Большая часть желудка не удаляется, его секрет вместе с соком поджелудочной железы и желчными кислотами поступает по другой петле и смешивается с пищей. Исходя из этого становится очевидным, что эффективность данной операции заключается в смешанном типе действии: присутствует и рестриктивный компонент (объем желудка составляет всего 30—50 мл) и принцип мальабсорбции (пища минует большую часть тонкой кишки, где происходит всасывание жиров и углеводов).

В результате гастрощунтирования происходит стойкое снижение массы тела, однако существует и «обратная сторона медали»

Сведения об авторах:

Супонева Наталья Александровна — д.м.н., зав. отд. нейрореабилитации и физиотерапии ФГБНУ «Научный центр неврологии»

Бодунова Наталья Александровна — н.с. отд. эндокринной и метаболической хирургии ГБУЗ «Московский клинический научно-практический центр» ДЗМ

Воронова Мария Викторовна — врач-невролог ФГАУ «Лечебно-реабилитационный центр»

Зорин Евгений Александрович — к.м.н., врач-хирург ФГАУ «Лечебно-реабилитационный центр»

Пирадов Михаил Александрович — д.м.н., проф., член-корр. РАН, директор ФГБНУ «Научный центр неврологии»

Хатьков Игорь Евгеньевич — д.м.н., проф., директор ГБУЗ «Московский клинический научно-практический центр» ДЗМ

Контактная информация:

Дегтерев Даниил Александрович — к.м.н., зав. отд. неврологии ГБУЗ «Московский клинический научно-практический центр» ДЗМ; тел.: +7(495)304-2986; e-mail: d.degtarev@mknc.ru

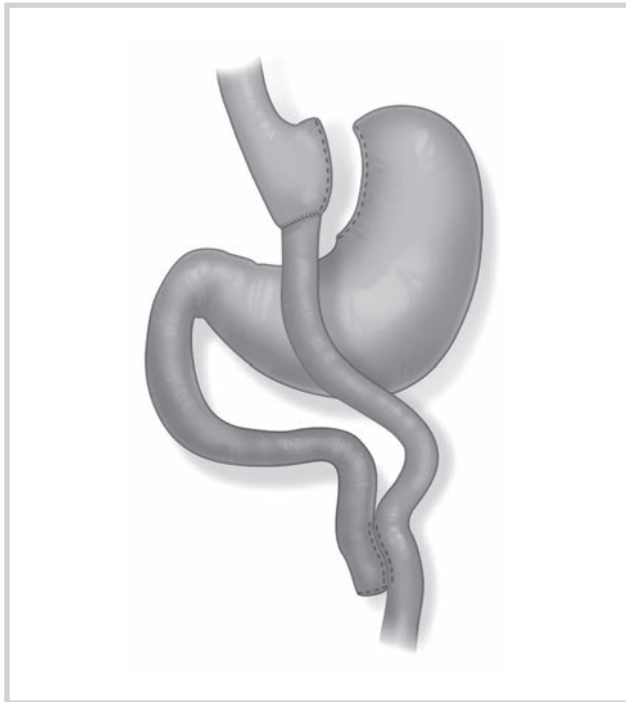


Схема гастрощунтирования.

ли» в виде побочных реакций, основной причиной которых является нарушение всасывания нутриентов [3]. К часто встречающимся неврологическим осложнениям бариатрической хирургии относится полиневропатия (ПНП). По данным литературы, частота ее развития колеблется от 0,06 до 6,2% [4–6]. Мы приводим описание и обсуждение пациента, у которого развился редкий вариант постбариатрической полиневропатии (ПБ-ПНП).

Клинический случай. У мужчины 34 лет установлен диагноз: патологическое ожирение IV степени. На момент обращения масса тела составляла 150 кг при росте 180 см; ИМТ 46,2 кг/м². В феврале 2014 г. выполнено лапароскопическое гастрощунтирование. Тонкая кишка пересечена на расстоянии 100 см от связки Трейца. В 200 см дистальнее места пересечения кишки наложен энтероэнтероанастомоз бок в бок, сформирован «малый желудочек» объемом около 50 мл.

Операция и послеоперационный период протекали без особенностей. При выписке назначена поддерживающая терапия, включающая витамины и микроэлементы. В течение 2 мес масса тела снизилась на 43 кг. В начале апреля отметил появление гриппоподобного заболевания с повышением температуры тела, по поводу чего принимал доксициклин. Тогда же появилась тошнота с периодически возникающей рвотой после приема пищи. Госпитализирован. В общих анализах крови и мочи патологических изменений не выявлено; по данным рентгенографии гастроанастомоз свободно проходим, затекания контрастного препарата за пределы анастомоза не выявлено. Состояние расценено как тревожно-астенический синдром, в связи с чем пациенту назначен сульпирид по 100 мг 2 раза в сутки, адemetионина 1,4-бутандисульфид по 400 мг 2 раза в сутки. На фоне терапии симптомы регрессировали.

Через 3,5 мес после операции у пациента появилось чувство онемения в области живота и в нижних конечностях, ощущение «похолодания» стоп. Через сутки присоединилась слабость в мышцах нижних конечностей. Пациент начал использовать вспомогательные средства при ходьбе. Появился интенсивный болевой синдром в крупных суставах ног. Спустя 5 дней пациент перестал самостоятельно передвигаться, присоединилось снижение чувствительности в кистях и нижней трети предплечий обеих рук. Госпитализирован в стационар, где в неврологическом ста-

тус определялся нижний вялый парапарез со снижением мышечной силы в ногах проксимально до 2,5 балла, в тыльных сгибателях пальцев обеих стоп до 3 баллов (по 5-балльной шкале MRC, где 5 — соответствует норме, 0 — отсутствие движений). Не вызывались коленные, ахилловы рефлексы, снижены карпорадиальные рефлексы. Отмечалось снижение болевой чувствительности в ногах, передней поверхности живота, нижней трети грудной клетки и в кистях обеих рук по типу «высоких перчаток», снижение вибрационной чувствительности на уровне передних верхних остей подвздошных костей до 2,5 балла, на уровне надколенников — до 2 баллов, наружных лодыжек — до 5,5 балла (по 8-балльной шкале, исследовалась градуированным камертоном 128 Гц). Выявлялась гипотрофия мышц бедер больше справа (левое бедро 49 см, правое 47 см). Контроль тазовых функций сохранялся.

Проведено обследование: общий анализ крови и мочи, железо, кальций, магний, общий белок, общий билирубин, креатинин, калий, натрий, витамин В₁₂, фолиевая кислота в норме. Однако отмечалось снижение уровня витаминов В₆ до 1,2 мкг/л (норма 4,8–17,7 мкг/л) и В₁ до 29 мкг/мл (норма 30–66 мкг/мл). Не маловажно, что содержание витаминов в плазме крови изменялось на фоне витаминотерапии. В общем анализе спинномозговой жидкости (СМЖ) выявлялась белково-клеточная диссоциация: нормальный уровень цитоза — 5/3 и увеличение содержания белка до 1,2 г/л (норма 0,15–0,45 г/л). Магнитно-резонансная томография головного мозга, шейного, верхнегрудного отделов позвоночника: патологических изменений не выявлено. Данные электромиографии (изменения проводимости в периферических нервах) указывали на преимущественно демиелинизирующий характер поражения без признаков заинтересованности аксонов.

Проводилось лечение: комплекс витаминов группы В (милгамма) 4 мл/сут, тиамин 500 мг/сут внутривенно, пиридоксин 3 мл внутривенно, аевит 1 таблетка 3 раза в сутки, железа сульфат 640 мг/сут.

Через 9 дней от дебюта неврологических симптомов состояние стабилизировалось, а через 2 нед началась медленная положительная динамика в виде регресса чувства онемения в руках и болевого синдрома в стопах. В дальнейшем стала постепенно нарастать мышечная сила в проксимальных отделах ног до 3,5 балла, понизился порог вибрационной чувствительности. На 30-е сутки появилась способность передвигаться с опорой на ходунки. При повторной стимуляционной электромиографии (ЭМГ) проводимость по периферическим нервам без существенных изменений, а при игольчатой ЭМГ признаки нарушения проведения по аксонам.

На основе совокупности анамнестических, клинических и электрофизиологических данных у пациента диагностирована постгастропластическая полирадикулоневропатия, протекающая по типу синдрома Гийена—Барре — СГБ (острой воспалительной полирадикулоневропатии). С учетом мягкого течения заболевания (отсутствие дыхательных нарушений, грубых парезов, вовлечения черепных нервов), отчетливой спонтанной положительной динамики от проведения специфической терапии (плазмаферез, иммунотерапия) решено воздержаться. Пациент выписан домой под наблюдение невролога по месту жительства. На момент выписки передвигался в пределах палаты без опоры, самостоятельно принимал душ и совершал гигиенические процедуры.

Таким образом, в представленном клиническом случае у пациента, перенесшего гастрощунтирование, спустя 3,5 мес развилась симптоматика острой полирадикулоневропатии, причину которой установить было достаточно сложно. По данным литературы, неврологические осложнения бариатрических вмешательств главным образом обусловлены дефицитом витаминов (А, В₁, В₂, В₆, фолиевой кислоты, В₁₂, D, E), меди и цинка [7]. В зависимости от характера нутритивной недостаточности может вовлекаться любой отдел нервной системы, что проявляется симптомами энцефалопатии, оптического неврита, миелопатии, радикулоневропатии, поли- и мононевропатии.

Поражение периферической нервной системы наблюдается у 16% пациентов в послеоперационном периоде в течение года. К факторам риска развития периферической невропатии, в част-

Неврологические осложнения, возникающие в следствие нутритивной недостаточности

Витамины/микроэлементы	Распространенность, %	Осложнения
Витамин А	10	Ксерофтальмия, ночная слепота, снижение иммунитета
Витамин В ₁	Часто, но <1% симптоматичные	Энцефалопатия Вернике, синдром Корсакова, синдром бери-бери
Витамин В ₁₂	30—70	Миелопатия, нейропатия, деменция, депрессия
Фолиевая кислота	1—10	Макроцитарная анемия и общая слабость
Витамин D	50—60	Миопатия
Витамин E	Редко	Периферическая невропатия, миопатия
Медь	Редко, потому что не диагностируется	Миелопатия, сенсорная атаксия
Витамин В ₂	14	Чувство жжения в стопах
Витамин В ₆	17	ПНП

ности ПНП, относятся избыточная относительная и абсолютная потеря массы тела, длительные желудочно-кишечные расстройства, несоблюдение диеты, гипоальбуминемия и снижение уровня трансферрина после операции, послеоперационные осложнения, обуславливающие необходимость госпитализации [6]. В представленном случае наблюдались желудочно-кишечные расстройства легкой степени выраженности, быстрое снижение массы тела после операции, недостаточное соблюдение большим назначений врача, касающихся диеты и поддерживающей терапии.

Основываясь на клинических, электрофизиологических и гистологических данных выделяют несколько форм периферических невропатий: изолированная невропатия тонких немиелинизированных волокон, аксональная ПНП, демиелинизирующая полирадикулоневропатия [8]. Для ПНП в рамках постгастропластического синдрома в целом характерно развитие чувствительных нарушений (онемение, парестезии) вначале в дистальных, а затем в проксимальных отделах нижних конечностей. В некоторых случаях симптоматика развивается на фоне нарушения уровня сознания, амнестического синдрома, глазодвигательных нарушений, психоэмоциональных расстройств, миелопатии [4]. Ряд авторов связывают появление ПБ-ПНП в первую очередь с дефицитом витамина В₁ (тиамина) и витамина В₁₂ [9, 10]. Известно, что для дефицита витамина В₁ характерно сочетание полиневритических изменений с энцефалопатией Вернике—Корсакова. Обычно энцефалопатия Вернике—Корсакова наблюдается через 4—12 нед после бариатрической операции [11] и характеризуется выраженными когнитивными и психотическими расстройствами, спутанностью сознания, поражением черепных нервов, в первую очередь глазодвигательной группы, атаксией [12]. По данным МРТ в 47% выявляются изменения в веществе головного мозга в виде гиперинтенсивности МР-сигнала в околосреднем проводном сером веществе и дорзомедиальных ядрах таламуса [13]. Кроме ПНП, у пациентов с гиповитаминозом В₁ могут отмечаться признаки вегетативной (ортостатическая гипотензия) и сердечной недостаточности [4, 14]. Нарушения белково-клеточного соотношения в анализе СМЖ нехарактерно для дефицита витаминов группы В [15]. У нашего пациента, несмотря на профилактическую терапию, при поступлении выявлено снижение уровня витаминов В₁ и В₆. Клиническая симптоматика ограничивалась только вовлечением периферической нервной системы, по данным МРТ признаков очагового поражения головного мозга не наблюдалось.

Важно, что дефицит других витаминов и микроэлементов может вносить существенный вклад в развитие ПБ-ПНП (см. таблицу) [16—19].

Прямую связь между нутритивной недостаточностью и развитием неврологических осложнений у больных, перенесших бариатрическую операцию, не всегда удается отследить [20, 21]. Исключение составляет миелопатия, возникающая на фоне дефицита витамина В₁₂ и меди [22]. Так, С. Chang и соавт. [5] на ретроспективном материале из 168 010 больных, перенесших бариатрическое вмешательство, установили, что из 109 случаев

развития острой постгастропластической невропатии (APGARS neuropathy) только в 40% наблюдался дефицит витамина В₁ и/или В₁₂ [15]. Схожие наблюдения сделаны при энцефалопатии Вернике—Корсакова. В 1/3 случаев уровень витамина В₁ в плазме крови и активность тиаминтрансферазы эритроцитов оставались нормальными [23]. Представленный нами случай отличался от классического варианта витамин В₁-дефицитной ПНП по типу болезни бери-бери: в неврологическом статусе преобладала мышечная слабость в проксимальных отделах нижних конечностей, болевая гипестезия — в области передней поверхности живота и бедер.

Трудность в постановке диагноза создает интерпретация клинических данных вследствие полиморфизма постбариатрической полиневропатии, одним из вариантов которой является течение по типу СГБ. К. Aluka и соавт. [15] описали 40-летнюю женщину, у которой спустя 5 мес после бариатрической операции развились нижний парапарез и невропатический болевой синдром. По данным игольчатой ЭМГ регистрировалась спонтанная активность в мышцах голени. Состояние расценено как аксональный вариант СГБ. Специфического лечения не проводилось, симптомы полностью регрессировали спустя 6 мес [15]. G. Paulson и соавт. [24] дали описание четырех таких больных, С. Chang и соавт. [5] сообщают о двух случаях.

СГБ — острая воспалительная полирадикулоневропатия, в основе патогенеза которой лежит молекулярная мимикрия и продукция аутоантител, направленных против структур периферических нервов. В большинстве случаев заболевание развивается через 2—4 нед после перенесенной острой инфекции (вирусной или бактериальной этиологии), но в ряде случаев в качестве пусковых факторов могут выступать любые хирургические вмешательства [25]. В диагностике данного заболевания опираются на клинические симптомы: остро возникшая и достаточно быстро прогрессирующая слабость в конечностях, чаще всего распространяющаяся по восходящему типу — от дистальных отделов конечностей к проксимальным, отсутствие сухожильных рефлексов, нарушения чувствительности по полиневритическому типу. Дополнительными критериями служат симметричность клинических проявлений, наличие невропатического болевого синдрома, а также отсутствие проводниковых расстройств и тазовых нарушений. Со 2-й недели заболевания в общем анализе СМЖ выявляется белково-клеточная диссоциация. В сыворотке крови могут обнаруживаться антитела к ганглиозидам периферических нервов [26, 27]. СГБ характеризуется самоограничивающимся течением (болезнь прогрессирует не более 4 нед) спонтанным и практически полным восстановлением даже без патогенетической терапии [28], в качестве которой используется программный плазмаферез или внутривенная иммуноглобулинотерапия [26]. Однако опасность этого заболевания заключается в том, что в остром периоде состояние может ухудшиться до степени тетраплегии, развития нарушений глотания и дыхания, требующих проведения реанимационных мероприятий, в том числе длительной респираторной поддержки.

Можно выделить некоторые общие черты, характерные для ПБ-ПНП, развивающейся по типу СГБ, т.е. остро, по восходящему типу: неврологические расстройства обычно возникают в первые 6 мес (чаще 3–5 мес) после операции, им предшествует дисфункция верхних отделов желудочно-кишечного тракта и астенический синдром, симптомы заболевания быстро прогрессируют (в течение нескольких дней), парезы преимущественно наблюдаются в нижних конечностях, отмечается болевой синдром. Однако восстановление носит затяжной характер и не сопровождается резким улучшением даже на фоне удовлетворительной нутритивной поддержки [22].

У представленного нами больного имелись все эти признаки, а наличие белково-клеточной диссоциации в СМЖ на 2-й неделе от появления неврологических симптомов свидетельствует в пользу острой воспалительной природы данного состояния. Однако верифицированный дефицит витаминов В₁ и В₆ не позволяет полностью исключить гиповитаминоз в качестве одной из причин имеющегося поражения периферических нервов.

Как считают N. Philippi и соавт. [8], патогенез ПБ-ПНП представлен сочетанием мальнутритивных, воспалительных и дизиммунных нарушений. По нашему мнению, у представленного больного бариатрическое вмешательство с выключением из пищеварения длинного участка тонкой кишки, а также недостаточно точное соблюдение рекомендаций хирурга по профилактическому приему витаминов и микроэлементов послужили неблагоприятным фоном для возникновения аутоиммунной агрессии в отношении периферических нервов и как следствие развития СГБ. В данном случае развилась тяжелая форма заболевания (с

нарушением функции ходьбы), но с благоприятным течением — без нарушения жизненно важных функций. Нарастание симптоматики ограничилось 9-дневным периодом, регресс двигательного и сенсорного дефицита последовал через 2 нед, возник спонтанно, без специфической терапии, способность ходить самостоятельно вернулась спустя 1 мес от начала болезни.

Заключение

В настоящее время бесспорной является высокая эффективность бариатрических операций в отношении лечения патологического ожирения. Однако распространенность хирургического лечения ведет также к росту числа различных осложнений. Хорошо изучены и понятны осложнения, непосредственно связанные с хирургическим вмешательством, но до сих пор продолжают регистрироваться и активно изучаются все новые нарушения функции органов и систем, напрямую не связанные с качеством проведенной операции и послеоперационного пособия. Описанный нами случай демонстрирует одно из поздних осложнений, представляющее собой тяжелое неврологическое расстройство, нередко приводящее к временной инвалидности пациентов. Поэтому очевидна необходимость тщательного обследования и наблюдения больных, перенесших бариатрические операции, особенно в первый год после лечения, а также проведение пред- и послеоперационной профилактики нутритивных нарушений, позволяющей потенциально уменьшить количество осложнений, связанных с нарушением работы иммунной системы.

Конфликт интересов отсутствует.

ЛИТЕРАТУРА

- Jacobs DO. Bariatric Surgery — From Treatment of Disease to Prevention? *N Engl J Med*. 2012;367:764-765. doi:10.1056/NEJMe1207860.
- Neff KJ, le Roux CW. Bariatric surgery: a best practice article. *J Clin Pathol*. 2013;66(2):90-98. doi:10.1136/jclinpath-2012-200798.
- Бодунова Н.А., Сабельникова Е.А., Парфенов А.И. Влияние бариатрических операций на всасывание пищевых веществ у больных ожирением. *Терапевтический архив*. 013;85(10):98-104.
- Левин О.С. *Полиневропатии*. М.: МИА; 2006.
- Chang CG, Adams-Huet B, Provost DA. Acute post gastric reduction surgery neuropathy. *Obes Surg*. 2004;14:182-189. Available at: <http://link.springer.com/article/10.1381%2F096089204322857537>.
- Thaisetthawatkul P, Collazo-Clavell ML, Sarr MG, Norell JE, Dyck P. A controlled study of peripheral neuropathy after bariatric surgery. *Neurology*. 2004;63:1462-1470. doi:10.1212/01.WNL.0000142038.43946.06.
- Becker DA, Balcer LJ, Galetta SL. The neurological complications of nutritional deficiency following bariatric surgery. *J Obes*. 2012;1:8. doi:10.1155/2012/608534.
- Philippi N, Vinzio S, Collongues N, Vix M, Boehm N, Tranchant C, Echaniz-Laguna A. Peripheral neuropathies after bariatric surgery. *Rev Neurol (Paris)*. 2011;167:607-614. doi:10.1016/j.neurol.2011.01.011.
- Victor M. Polyneuropathy due to nutritional deficiency and alcoholism. In Dyck PJ, Thomas PK, Lambert EH, eds. *Peripheral Neuropathy*. Vol. 2. Philadelphia: Saunders; 1975:1030-1066.
- Maryniak O. Severe peripheral neuropathy following gastric bypass surgery for morbid obesity. *Can Med Assoc J*. 1984;131(2):119-120. Available at: <http://www.ncbi.nlm.nih.gov/pmc/articles/PMC1483244/?report=classic&pageindex=1>.
- Towbin A, Inge TH, Garcia VF, et al. Beriberi after gastric bypass surgery in adolescence. *J Pediatr*. 2004;145:263-277. doi:10.1016/j.jpeds.2004.04.051y.
- Alves LF, Gonçalves RM, Cordeiro GV, Lauria MW, Ramos AV. Beriberi after bariatric surgery: not an unusual complication. Report of two cases and literature review. *Arq Bras Endocrinol Metabol*. 2006;50:564-568. doi:10.1590/S0004-27302006000300021.
- Aasheim ET. Wernicke encephalopathy after bariatric surgery: a systematic review. *Ann Surg*. 2008;248:714-720. doi:10.1097/SLA.0b013e3181a886be.
- Richard-Devantoy S, Garr JB, Gohier B. Metabolic complications of bypass surgery for morbid obesity. *Clinical Medicine: Case Reports*. 2009;2:55-58. Available at: <http://www.ncbi.nlm.nih.gov/pmc/articles/PMC3785347/>.
- Aluka KJ, Turner PL, Fullum TM. Guillain-Barré syndrome and postbariatric surgery polyneuropathies. *JSLs*. 2009;13:250-253. Available at: <http://www.ncbi.nlm.nih.gov/pmc/articles/PMC3015935/>.
- Зырина Г.В. О неврологических проявлениях В₁₂-дефицитной анемии. *Анналы клинической и экспериментальной неврологии*. 2014;8(1):17-21.
- Aills L, Blankenship J, Buffington C, Furtado M, Parrott J. ASMBS allied health nutritional guidelines for the surgical weight loss patient. *Surg Obes Related Dis*. 2008;4:S73-S108. doi:10.1016/j.soard.2008.03.002.

18. Heber D, Greenway L, Kaplan L et al. Endocrine and nutritional management of the post-bariatric surgery patient: an endocrine society clinical practice guideline. *J Clin Endocrinol Metab.* 2010;95:4823-4843.
doi:10.1210/jc.2009-2128.
19. Matrana M, Davis WE. Vitamin deficiency after gastric bypass surgery. *Southern Med J.* 2009;102:1025-1031.
doi:10.1097/SMJ.0b013e3181b62614.
20. Abarbanel JM, Berginer VM, Osimani A. Neurologic complications after gastric restriction surgery for morbid obesity. *Neurology.* 1987;37:196-200.
doi:10.1212/WNL.37.2.196.
21. Sassaris M, Meka R, Miletello G, Nance C, Hunter FM. Neuropsychiatric syndrome after gastric partition. *Am J Gastroenterol.* 1983;78(6):321-323. Available at: <http://www.ncbi.nlm.nih.gov/pubmed/?term=Sassar%20M.,%20Meka%20R.,%20Miletello%20G.,%20Nance%20C.,%20Hunter%20F.M.%20Neuropsychiatric%20syndrome%20after%20gastric%20partition.%20Am%20J%20Gastroenterol.1983;%2078:321-323>.
22. Juhasz-Pocsine K, Rudnicki SA, Archer RL, Harik SI. Neurologic complications of gastric bypass surgery for morbid obesity. *Neurology.* 2007;68(21):1843-1850.
doi:10.1212/01.wnl.0000262768.40174.33.
23. Singh S, Kumar A. Wernicke encephalopathy after obesity surgery: a systematic review. *Neurology.* 2007;68(11):807-811.
doi:10.1212/01.wnl.0000256812.29648.86.
24. Paulson GW, Martin EW, Mojzizik C, Carey LC. Neurologic complications of gastric partitioning. *Arch Neurol.* 1985;42:675-677.
doi:10.1001/archneur.1985.04060070065017.
25. Пирадов М.А., Супонева Н.А. *Синдром Гийена—Барре: диагностика и лечение.* М.: МЕДпресс-информ; 2011.
26. Супонева Н.А., Пирадов М.А. *Внутривенная иммунотерапия в неврологии.* М.: Горячая линия — Телеком; 2013.
27. Супонева Н.А., Пирадов М.А., Никитин С.С., Тимченко О.Л., Грачева Л.А., Быкова Л.П., Лапин С.В., Фелькина Ю.А., Костырева М.В., Шабалина А.В., Гришина Д.А. Патогенетическая и прогностическая роль аутоантител к ганглиозидам периферических нервов при синдроме Гийена—Барре. *Анналы клинической и экспериментальной неврологии.* 2013;7(1):4-11.
28. Гришина Д.А., Супонева Н.А., Пирадов М.А. Синдром Гийена—Барре: особенности восстановления демиелинизирующих и аксональных форм. *Анналы клинической и экспериментальной неврологии.* 2012;6(4):18-25.

Поступила 14.09.2015