

Практические рекомендации по диагностике транстретиновой амилоидной кардиомиопатии (ATTR-КМП или транстретинового амилоидоза сердца)

С.Н. Терешенко^{1,2}, И.В. Жиров^{3,4}, О.М. Моисеева^{3,4}, Т.В. Адашева⁵, А.А. Аншелес¹, О.Л. Барбараш^{6,7}, А.С. Галявич⁸, А.Я. Гудкова^{3,4}, Д.А. Затейшиков^{9,10}, А.А. Костарева³, С.Н. Насонова¹, С.В. Недогода¹¹, Т.Б. Печерина⁶, Д.В. Рыжкова³, В.Б. Сергиенко¹

¹ФГБУ «Национальный медицинский исследовательский центр кардиологии им. акад. Е.И. Чазова» Минздрава России, Москва, Россия;

²ФГБОУ ДПО «Российская медицинская академия непрерывного профессионального образования» Минздрава России, Москва, Россия;

³ФГБУ «Национальный медицинский исследовательский центр им. В.А. Алмазова» Минздрава России, Санкт-Петербург, Россия;

⁴ФГБОУ ВО «Первый Санкт-Петербургский государственный медицинский университет им. акад. И.П. Павлова» Минздрава России, Санкт-Петербург, Россия;

⁵ФГБОУ ВО «Московский государственный медико-стоматологический университет им. А.И. Евдокимова» Минздрава России, Москва, Россия;

⁶ФГБНУ «Научно-исследовательский институт комплексных проблем сердечно-сосудистых заболеваний», Кемерово, Россия;

⁷ФГБОУ ВО «Кемеровский государственный медицинский университет» Минздрава России, Кемерово, Россия;

⁸ФГБОУ ВО «Казанский государственный медицинский университет» Минздрава России, Казань, Россия;

⁹ГБУЗ «Городская клиническая больница №51» Департамента здравоохранения г. Москвы, Москва, Россия;

¹⁰ФГБУ ДПО «Центральная государственная медицинская академия» Управления делами Президента РФ, Москва, Россия;

¹¹ФГБОУ ВО «Волгоградский государственный медицинский университет» Минздрава России, Волгоград, Россия

Аннотация

В статье суммированы данные обновленных международных протоколов и рекомендаций по диагностике транстретиновой амилоидной кардиомиопатии (ATTR-КМП). Представлен краткий обзор по методам инвазивной и неинвазивной диагностики и их сочетаниям, для каждой из диагностических опций и инструментов приводится анализ доказательной базы. В статье описан адаптированный алгоритм последовательной диагностики и дифференциальной диагностики пациентов с подозрением на ATTR-КМП с учетом сочетания клинических проявлений и данных обследования. Предлагаемый алгоритм в сочетании с осведомленностью специалистов первичного звена о «красных флагах» заболевания и визуализирующих критериях, а также информирование пациента о возможности терапии ATTR-амилоидоза и опасностях отсроченной постановки диагноза позволяют обеспечить своевременную маршрутизацию пациента и назначение специфического лечения.

Ключевые слова: транстретиновая амилоидная кардиомиопатия, клинические рекомендации, диагностика, сердечная недостаточность с сохранной фракцией выброса, скинтриграфия

Для цитирования: Терешенко С.Н., Жиров И. В., Моисеева О.М., Адашева Т.В., Аншелес А.А., Барбараш О.Л., Галявич А.С., Гудкова А.Я., Затейшиков Д.А., Костарева А.А., Насонова С.Н., Недогода С.В., Печерина Т.Б., Рыжкова Д.В., Сергиенко В.Б. Практические рекомендации по диагностике транстретиновой амилоидной кардиомиопатии (ATTR-КМП или транстретинового амилоидоза сердца). Терапевтический архив. 2022;94(4):584–595. DOI: 10.26442/00403660.2022.04.201465

Информация об авторах / Information about the authors

✉ **Жиров Игорь Витальевич** – д-р мед. наук, вед. науч. сотр. ФГБУ «НМИЦ кардиологии им. акад. Е.И. Чазова», проф. каф. кардиологии ФГБОУ ДПО РМАНПО. E-mail: izhirov@mail.ru; ORCID: 0000-0002-4066-2661

Терешенко Сергей Николаевич – д-р мед. наук, проф., рук. отд. заболеваний миокарда и сердечной недостаточности ФГБУ «НМИЦ кардиологии им. акад. Е.И. Чазова», зав. каф. кардиологии ФГБОУ ДПО РМАНПО. ORCID: 0000-0001-9234-6129

Моисеева Ольга Михайловна – д-р мед. наук, дир. Института сердца и сосудов, рук. отд. некоронарогенных заболеваний сердца ФГБУ «НМИЦ им. В.А. Алмазова», проф. каф. факультетской терапии ФГБОУ ВО «Первый СПб ГМУ им. акад. И.П. Павлова». ORCID: 0000-0002-7817-3847

Адашева Татьяна Владимировна – д-р мед. наук, проф. каф. поликлинической терапии ФГБОУ ВО «МГМСУ им. А.И. Евдокимова», чл. президиума РНМОТ. ORCID: 0000-0002-3763-8994

Аншелес Алексей Аркадьевич – д-р мед. наук, вед. науч. сотр. отд. радионуклидной диагностики и позитронно-эмиссионной томографии ФГБУ «НМИЦ кардиологии им. акад. Е.И. Чазова». ORCID: 0000-0002-2675-3276

Барбараш Ольга Леонидовна – чл.-кор. РАН, д-р мед. наук, проф., дир. ФГБНУ НИИ КПССЗ, зав. каф. кардиологии ФГБОУ ВО КемГМУ. ORCID: 0000-0002-4642-3610

Галявич Альберт Сарварович – д-р мед. наук, проф., зав. каф. кардиологии фак-та повышения квалификации и профессиональной переподготовки специалистов ФГБОУ ВО «Казанский ГМУ». ORCID: 0000-0002-4510-6197

✉ **Igor V. Zhirov.** E-mail: izhirov@mail.ru. ORCID: 0000-0002-4066-2661

Sergey N. Tereshchenko. ORCID: 0000-0001-9234-6129

Olga M. Moiseeva. ORCID: 0000-0002-7817-3847

Tatiana V. Adasheva. ORCID: 0000-0002-3763-8994

Alexey A. Ansheles. ORCID: 0000-0002-2675-3276

Olga L. Barbarash. ORCID: 0000-0002-4642-3610

Albert S. Galyavich. ORCID: 0000-0002-4510-6197

Practical guidelines for the diagnosis and treatment of transthyretin amyloid cardiomyopathy (ATTR-CM or transthyretin cardiac amyloidosis)

Sergey N. Tereshchenko^{1,2}, Igor V. Zhironov^{1,2}, Olga M. Moiseeva^{3,4}, Tatiana V. Adasheva⁵, Alexey A. Ansheles¹, Olga L. Barbarash^{6,7}, Albert S. Galyavich⁸, Alexandra Ja. Gudkova^{3,4}, Dmitry A. Zateyshchikov^{9,10}, Anna A. Kostareva³, Svetlana N. Nasonova¹, Sergey V. Nedogoda¹¹, Tamara B. Pecherina⁶, Daria V. Ryzhkova³, Vladimir B. Sergienko¹

¹Chazov National Medical Research Center of Cardiology, Moscow, Russia;

²Russian Medical Academy of Continuous Professional Education, Moscow, Russia;

³Almazov National Medical Research Centre, Saint Petersburg, Russia;

⁴Pavlov First Saint Petersburg State Medical University, Saint Petersburg, Russia;

⁵Yevdokimov Moscow State University of Medicine and Dentistry, Moscow, Russia;

⁶Research Institute of Complex Problems of Cardiovascular Diseases, Kemerovo, Russia;

⁷Kemerovo State Medical University, Kemerovo, Russia;

⁸Kazan State Medical University, Kazan, Russia;

⁹City Clinical Hospital №51, Moscow, Russia;

¹⁰Central State Medical Academy of the President of the Russian Federation, Moscow, Russia;

¹¹Volgograd State Medical University, Volgograd, Russia

Abstract

This paper summarizes the data from updated international protocols and guidelines for diagnosis of transthyretin amyloid cardiomyopathy (ATTR-CM). The invasive and non-invasive diagnosis techniques and their combinations are briefly reviewed; the evidentiary foundations for each diagnostic option and tool are analyzed. The paper describes a customized algorithm for sequential diagnosis and differential diagnosis of patients with suspected ATTR-CM with allowance for the combination of clinical signs and diagnostic findings. Along with the awareness of primary care providers about the red flags of the disease and visualization criteria, as well as providing information to the patients about the possibility of performing therapy of ATTR amyloidosis and the risks of delayed diagnosis, the proposed algorithm enables timely patient routing and prescribing specific treatment.

Keywords: transthyretin amyloid cardiomyopathy, clinical guidelines, diagnosis, heart failure with preserved ejection fraction, scintigraphy

For citation: Tereshchenko SN, Zhironov IV, Moiseeva OM, Adasheva TV, Ansheles AA, Barbarash OL, Galyavich AS, Gudkova AJa, Zateyshchikov DA, Kostareva AA, Nasonova SN, Nedogoda SV, Pecherina TB, Ryzhkova DV, Sergienko VB. Practical guidelines for the diagnosis and treatment of transthyretin amyloid cardiomyopathy (ATTR-CM or transthyretin cardiac amyloidosis). *Terapevticheskie Arkhiv (Ter. Arkh.)*. 2022;94(4):584–595. DOI: 10.26442/00403660.2022.04.201465

Введение

Транстиретиновая амилоидная кардиомиопатия (ATTR-КМП) представляет собой малоизученную причину быстро прогрессирующей сердечной недостаточности (СН) [1, 2], которая может протекать с преимущественным поражением сердца или как часть системного заболевания [3]. ATTR-КМП относится к группе системных амилоидозов – патологий, для которых характерно отложение амилоидных фибрилл в межклеточном пространстве различных тканей, что приводит к прогрессирующей дисфункции органов и

систем [4]. Амилоидные фибриллы образуются в результате агрегации неправильно свернутых белков [5, 6], и ATTR-КМП вызывается отложением транстиретина (ТТР) – белка плазмы, преимущественно продуцируемого в печени, который отвечает за транспорт тироксина и ретинола [7]. На данный момент известно более 30 различных типов белков, способных формировать амилоид и вызывать локальные или системные поражения [2, 5, 8, 9]. В зависимости от типа для каждого амилоидоза характерна различная тропность к отдельным органам и тканям. В отношении амилоидоза сердца

Гудкова Александра Яковлевна – д-р мед. наук, вед. науч. сотр. Института молекулярной биологии и генетики ФГБУ «НМИЦ им. В.А. Алмазова», зав. лаб. кардиомиопатий НИИ сердечно-сосудистых заболеваний Научно-клинического исследовательского центра, проф. каф. факультетской терапии ФГБОУ ВО «Первый СПб ГМУ им. акад. И.П. Павлова». ORCID: 0000-0003-0156-8821

Затейшиков Дмитрий Александрович – д-р мед. наук, проф., зав. первичным сосудистым отд-нием ГБУЗ ГКБ №51, зав. каф. терапии, кардиологии и функциональной диагностики с курсом нефрологии ФГБУ ДПО ЦГМА УД Президента РФ. ORCID: 0000-0001-7065-2045

Костарева Анна Александровна – д-р мед. наук, дир. Института молекулярной биологии и генетики ФГБУ «НМИЦ им. В.А. Алмазова». ORCID: 0000-0002-9349-6257

Насонова Светлана Николаевна – канд. мед. наук, ст. науч. сотр. отд. заболеваний миокарда и сердечной недостаточности НИИ клинической кардиологии им. А.Л. Мясникова ФГБУ «НМИЦ кардиологии им. акад. Е.И. Чазова». ORCID: 0000-0002-0920-7417

Недогода Сергей Владимирович – д-р мед. наук, проф., зав. каф. внутренних болезней Института непрерывного медицинского и фармацевтического образования ФГБОУ ВО ВолгГМУ. ORCID:0000-0001-5981-1754

Alexandra Ia. Gudkova. ORCID: 0000-0003-0156-8821

Dmitry A. Zateyshchikov. ORCID: 0000-0001-7065-2045

Anna A. Kostareva. ORCID: 0000-0002-9349-6257

Svetlana N. Nasonova. ORCID: 0000-0002-0920-7417

Sergey V. Nedogoda. ORCID: 0000-0001-5981-1754

более 85% случаев приходится на амилоидоз, белком-предшественником которого являются легкие цепи иммуноглобулинов (AL-амилоидоз) и транстиретин (ATTR-амилоидоз) [1, 10, 11]. Важной особенностью ATTR-амилоидоза является то, что он представлен в двух формах: приобретенной формой, развивающейся на фоне аномального накопления TTR дикого типа (ATTRwt) [5, 12], и вариантной (ATTRv) генетически обусловленной наследственной формой, причиной которой являются известные на данный момент более 140 вариантов мутаций в гене *TTR* [13–15] и которая также известна как мутантная форма (ATTRm).

Главная опасность и отличительная черта патологических изменений при этих обеих формах (как и при других типах амилоидоза сердца) – быстрое прогрессирование тяжелой дисфункции сердца [11, 16, 17] при частичной или полной рефрактерности к стандартной терапии типичными препаратами для лечения СН (такими как β -адреноблокаторы, ингибиторы ангиотензинпревращающего фермента или антагонисты рецепторов ангиотензина II) [3, 18]. Одновременно следует отметить отсутствие патогномичных симптомов [19] и сложности в ранней диагностике и верификации диагноза [9, 20–22]. Трудности в диагностике приводят к отсутствию осторожности врачей и, как следствие, неоправданно низкой выявляемости заболевания на ранних стадиях. При этом распространенность заболевания значительно недооценена: на данный момент ряд исследований свидетельствует о том, что среди пациентов с признаками гипертрофии левого желудочка (ЛЖ) от 5 до 16% случаев кардиомиопатий (КМП) могут быть обусловлены ATTR-амилоидозом [6, 23], а среди пациентов старше 80 лет ATTR-амилоидные депозиты на аутопсии обнаруживаются почти в 25% случаев [17, 24].

Агрессивность течения заболевания такова, что в отсутствие специфического лечения медиана выживаемости составляет всего от 2 до 3,5 года для различных форм ATTR-амилоидоза [25, 26], а для AL-амилоидоза – еще меньше (менее 1 года [20, 27]). Это обусловлено тем, что накопление амилоида не только вызывает СН, но и увеличивает риск нарушений проводимости, фибрилляции предсердий, эмболического инсульта и смерти от сердечно-сосудистых заболеваний. Прогноз для пациентов значительно улучшается при своевременном назначении болезнь-модифицирующей терапии с существенным снижением частоты госпитализаций и повышением качества жизни, а также снижением уровня смертности за первые 2,5 года терапии как минимум на 13% [28] и улучшением медианы прогноза выживаемости пациентов до 5,43 года [25]. Именно поэтому ранняя диагностика и типирование амилоидоза являются критичными, и диагноз амилоидоза сердца должен быть исключен у всех пациентов с быстро прогрессирующей СН, ассоциированной с определенными типами ремоделирования (по

фенотипу гипертрофической КМП – ГКМП, рестриктивной КМП – РКМП или смешанному ГКМП+РКМП), в том числе при сохраненной фракции выброса (ФВ) ЛЖ [2, 20, 29].

На протяжении нескольких десятилетий «золотым стандартом» верификации диагноза амилоидоза сердца являлась биопсия миокарда с последующим гистологическим анализом [12], которая до сих пор остается основным методом диагностики для многих видов амилоидоза. Однако данная процедура помимо высокого риска осложнений для пациента [24] требует последующих сложных диагностических процедур по типированию амилоида. К ним относятся проведение и интерпретация результатов гистологического, иммуногистохимического или масс-спектрометрического исследований. При этом показатели чувствительности и специфичности данных методов в отдельных исследованиях демонстрируют очень высокую вероятность ошибки [4, 27], поскольку для них необходимы высокотехнологичное оборудование, высокая квалификация специалистов и большой опыт интерпретации результатов, что не всегда доступно в локальных центрах. Более того, ее назначение зачастую требовало, чтобы врач уже заподозрил амилоидоз и исключил все остальные возможные варианты, на что может уйти недопустимо длительное время. Для AL-амилоидоза в исследованиях показано, что пациентам приходится посетить до 5 врачей, прежде чем диагноз будет подтвержден [27]; в случае ATTR-амилоидоза этот показатель может оказаться еще хуже.

Хотя об эффекте специфического накопления ряда радиофармпрепаратов (РФП) в миокарде при ATTR-КМП известно давно, только в 2017 г. проведено многоцентровое клиническое исследование для разработки и утверждения критериев данного вида диагностики [12]. Это исследование открыло перспективы использования и применения неинвазивной диагностики для верификации ATTR-КМП. Однако консенсусы зарубежных сообществ предлагают несколько различающиеся протоколы действий врача при подозрениях на ATTR-амилоидоз. Мы суммировали данные международных протоколов и рекомендаций по методам инвазивной и неинвазивной диагностики ATTR-амилоидоза [2, 20, 26, 29–35]. Для каждой из диагностических опций и инструментов приводится анализ доказательной базы, а также предлагается алгоритм последовательной диагностики и дифференциальной диагностики пациентов с подозрением на данное заболевание с учетом сочетания клинических проявлений и данных лабораторной диагностики.

Клинические проявления и «красные флаги» ATTR-КМП

Развитие ATTR-КМП помимо прогрессирующего ухудшения работы сердца в большинстве случаев сопровождается экстракардиальными проявлениями и симптомами,

Печерина Тамара Борзалиевна – канд. мед. наук, доц., ст. науч. сотр. лаб. патологии кровообращения отд. клинической кардиологии ФГБНУ НИИ КПССЗ. ORCID: 0000-0002-4771-484X

Рыжкова Дарья Викторовна – д-р мед. наук, проф., врач-радиолог высшей категории, гл. науч. сотр. научно-исследовательского отд. ядерной медицины и тераностики Института онкологии и гематологии, рук. научно-клинического объединения ядерной медицины, зав. каф. ядерной медицины и радиационных технологий Института медицинского образования ФГБУ «НМИЦ им. В.А. Алмазова». E-mail: d_ryjkova@mail.ru; ORCID 0000-0002-7086-9153

Сергиенко Владимир Борисович – д-р мед. наук, проф., рук. отд. радионуклидной диагностики и позитронно-эмиссионной томографии ФГБУ «НМИЦ кардиологии им. акад. Е.И. Чазова». ORCID: 0000-0002-0487-6902

Tamara B. Pecherina. ORCID: 0000-0002-4771-484X

Daria V. Ryzhkova. ORCID: 0000-0002-7086-9153

Vladimir B. Sergienko. ORCID: 0000-0002-0487-6902

поскольку данный тип амилоидоза носит системный характер и может поражать ряд других органов и тканей [3, 27]. Однако как сердечные, так и экстракардиальные проявления не являются специфичными для данной патологии, приводя к появлению сердечных, неврологических и смешанных форм заболевания [13, 36]. Развитие АТТР-амилоидоза также не сопровождается изменением лабораторных показателей, которые обладали бы достаточной специфичностью или чувствительностью, чтобы их можно было использовать в качестве самостоятельных диагностических маркеров [37]. Это приводит к ситуации, когда, с одной стороны, диагностика и верификация АТТР-амилоидоза достаточно сложны, а с другой – любое промедление с постановкой диагноза чревато существенным ухудшением прогноза пациента из-за быстрого прогрессирования заболевания [2, 24]. Важным аспектом ранней диагностики является настороженность специалиста первичного звена, и для решения этой задачи в международных клинических рекомендациях определены «красные флаги» [2, 20, 31] – клинические и лабораторные показатели, сочетание которых нетипично для других видов КМП и по которым врач может заподозрить у пациента АТТР-амилоидоз даже на ранних стадиях и своевременно направить на диагностику.

Главным и наиболее распространенным признаком является необъяснимое утолщение стенки недилатированного ЛЖ (более 12 мм), клинически проявляющееся СН с сохраненной ФВ ЛЖ [2, 29]. Однако для того, чтобы заподозрить АТТР-амилоидоз сердца, на данный момент принято, что данное проявление должно сопровождаться как минимум еще одним «красным флагом», касающимся сердечных или внесердечных проявлений заболевания [2].

Кардиальные симптомы

Существуют различные признаки, которые позволяют лечащему врачу заподозрить наличие сердечного амилоидоза. Они включают в себя прежде всего СН, которая не соответствует «объективным» результатам эхокардиограммы, «необъяснимую» правожелудочковую недостаточность при наличии якобы «нормальной» функции желудочков и клапанов или «идиопатический» перикардиальный выпот. Эти нарушения в работе сердца связаны с отложением амилоидных фибрилл в тканях миокарда, что делает желудочки утолщенными и неэластичными, уменьшая ударный объем [38, 39]. При этом рестриктивный тип наполнения ЛЖ при АТТР-КМП в большинстве случаев сопровождается сохраненной ФВ. Если же на поздних стадиях заболевания ФВ снижается, то степень ее снижения не соответствует тяжести СН. Стойкое повышение уровня тропонина, непропорционально низкий вольтаж комплекса QRS или раннее заболевание проводящей системы также являются признаками, которые могут позволить заподозрить амилоидоз сердца. Международные консенсусы и клинические рекомендации выделяют 10 основных «красных флагов», касающихся нарушений работы сердца именно при амилоидозе сердца [2, 26, 31, 34]:

- СН с сохраненной ФВ ЛЖ в ≥ 65 лет;
- стеноз аортального клапана в ≥ 65 лет (в том числе низкопоточковый, низкоградиентный);
- гипотензия, в том числе ортостатическая, или «нормотензия» у пациента с артериальной гипертензией в анамнезе;
- отягощенный семейный анамнез (хроническая воспалительная демиелинизирующая полиневропатия, идиопатическая полиневропатия у родственников 1-й линии родства);

- аномальное соотношение вольтаж/масса: комбинация ЭКГ (низкий вольтаж) + увеличение толщины стенок ЛЖ ≥ 12 мм на эхокардиографии (ЭхоКГ) при исключении экстракардиальных причин;
- «псевдоинфарктный» паттерн на ЭКГ при отсутствии гемодинамически значимых стенозов;
- нарушения проводимости (синоатриальной, атрио-вентрикулярной, внутрижелудочковой – широкий комплекс QRS);
- субэндокардиальное/трансмуральное накопление контраста при позднем усилении гадолинием или увеличение внеклеточного объема на магнитно-резонансной томографии (МРТ);
- сниженная продольная деформация ЛЖ. Снижение деформации базальных отделов при сохранности апикальных (apical sparing);
- непропорционально высокий уровень N-концевого предшественника мозгового натрийуретического пептида (NT-proBNP).

Экстракардиальные симптомы

Экстракардиальные признаки и симптомы усиливают подозрение на заболевание амилоидозом. Для них в большей степени характерно разное сродство к различным типам амилоидоза. Наиболее характерными из внесердечных проявлений для АТТР-амилоидоза являются:

- разрыв сухожилия бицепса (АТТРwt);
- симптомный стеноз спинномозгового канала поясничного отдела (АТТРwt);
- двусторонний синдром запястного канала (АТТРwt, АТТРv);
- сенсомоторная полинейропатия, прогрессирующая по типу «от дистального к проксимальному» (АТТРv);
- вегетативная дисфункция, включая желудочно-кишечные расстройства и чувство быстрого насыщения (АТТРwt, АТТРv);
- глухота (АТТРwt);
- помутнение хрусталика (АТТРv).

Для дифференциальной диагностики между различными типами амилоидоза важно учитывать, что есть также экстракардиальные проявления, более характерные для AL-амилоидоза, однако иногда встречающиеся и при АТТР: быстрота появления кровоизлияний на коже, макроглоссия, протеинурия и почечная недостаточность [2].

Инвазивная диагностика

Эндомиокардиальная биопсия – «золотой стандарт» при постановке диагноза

Первым шагом в диагностике АТТР-КМП является обязательное подтверждение вовлеченности сердечной ткани в поражение амилоидозом [2, 11, 27, 40]. До появления современного комплекса методов неинвазивной диагностики (сцинтиграфия в сочетании с лабораторными тестами, исключающими AL-амилоидоз [40]) единственным достоверным способом верификации диагноза являлась эндомиокардиальная биопсия. После окрашивания конго независимо от степени толщины стенки ЛЖ наблюдаются красно-кирпичный цвет и зеленое свечение (эффект двойного лучепреломления) в поляризованном свете, что свидетельствует об отложении масс амилоида [5, 41]. За идентификацией амилоида должна следовать классификация белка амилоидных фибрилл для уточнения типа амилоидоза, прогнозирования клинического течения заболевания и подбора терапии. Мировым «золотым стандартом» определения типа амилоида остаются масс-спек-

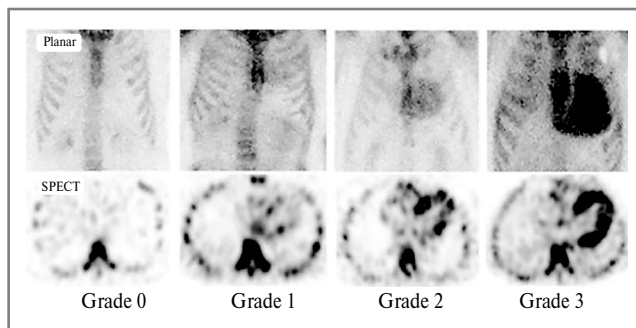


Рис. 1. Оценка поглощения остеотропного РФП миокардом при скинтиграфии с фосфатными комплексами, мечеными ^{99m}Tc . Степень 0: отсутствие поглощения миокардом РФП и нормальное поглощение костной тканью; степень 1: поглощение миокардом в меньшей степени, чем костной тканью; степень 2: аналогичное поглощение миокардом и костной тканью; и степень 3: поглощение миокардом больше, чем поглощение костной тканью либо отсутствие поглощения костной тканью.

Примечание. SPECT – однофотонная эмиссионная компьютерная томография, Grade – степень.

Fig. 1. Evaluation of the absorption of an osteotropic radiopharmaceutical by the myocardium during scintigraphy with phosphate complexes labeled with ^{99m}Tc . Grade 0: no myocardial uptake of the radiopharmaceutical and normal uptake by bone tissue; grade 1: absorption by the myocardium to a lesser extent than by the bone tissue; grade 2: similar myocardial and bone uptake; and grade 3: myocardial uptake is greater than bone uptake or no bone uptake.

трометрия, иммуногистохимия или иммуноэлектронная микроскопия [29]. Однако существуют технические трудности для рутинного их применения, связанные преимущественно с низкой доступностью оборудования преимущественно только в федеральных многопрофильных или научных центрах.

Экстракардиальная биопсия в качестве альтернативы эндокардиальной биопсии

При отсутствии возможности или отказе пациента от проведения эндокардиальной биопсии в настоящее время для подтверждения диагноза амилоидоза сердца также может использоваться комбинация экстракардиальной биопсии (как правило, биопсия подкожно-жировой клетчатки, слюнных желез, слизистой оболочки прямой кишки, почек) в сочетании с подтверждением поражения сердца с помощью неинвазивных методов обследования функции сердца. Однако даже для AL-амилоидоза частота выявления составляет всего от 50 до 80% [12], при том что это максимальный показатель среди всех видов амилоидоза. Для ATTR этот показатель существенно ниже, поскольку данный тип амилоидных фибрилл отличается слабой конгофильной даже в сердечной ткани, и по этой причине выявить этот тип амилоидоза не всегда удается даже при повторных биопсиях из разных органов и тканей [42]. В любом случае подтверждение отложения амилоида при экстракардиальной биопсии должно сочетаться либо с характерными признаками кардиального амилоидоза по данным ЭхоКГ, при отсутствии альтернативной причины увеличения толщины стенки ЛЖ, либо с характерными признаками при МРТ сердца, проведенной с контрастным усилением гадолинием [1, 36, 40].

Неинвазивная диагностика Сцинтиграфическое исследование

ATTR-амилоидоз отличается от всех остальных видов амилоидоза тем, что для него помимо инвазивной диагностики разработаны и применяются протоколы неинвазивной диагностики заболевания [16, 20, 43]. Сцинтиграфия миокарда с остеотропными РФП позволяет неинвазивно с очень высокой специфичностью (>99%) и достаточной чувствительностью (86%) поставить диагноз и избежать эндокардиальной биопсии [10]. При этом комбинированные данные о поглощении миокардом РФП 2 или 3-й степени при скинтиграфии и отрицательные результаты тестов на определение аномальных моноклональных антител в сыворотке и моче имеют специфичность и положительную прогностическую ценность для ATTR-КМП 100% [12]. У пациентов при сочетании увеличения толщины стенки недилатированного ЛЖ с другими кардиальными и экстракардиальными «красными флагами» ATTR-вариант амилоидоза обнаруживается до 7–19% случаев [2, 27]. Поэтому предложение неинвазивной диагностики пациенту с такой клинической картиной является приоритетной и высокоинформативной опцией.

Сцинтиграфическое исследование должно включать в себя прицельное планарное исследование и однофотонную эмиссионную компьютерную томографию (ОЭКТ) сердца через 2–3 ч после инъекции РФП [20, 29]. На данный момент существует несколько РФП, которые можно использовать в рамках диагностики ATTR-КМП [34], но в России препаратом выбора по причине его доступности является пирофосфат технеция (^{99m}Tc -PYP) [12]. При планарном исследовании в передней проекции оценивается отношение интенсивности счета в области сердца по отношению к контралатеральной стороне, значение $\geq 1,5$ является характерным для ATTR-амилоидоза. Томографическое исследование необходимо для подтверждения накопления РФП в миокарде, а не в полостях сердца, при этом рекомендуется совмещение с данными ОЭКТ для более точной локализации. Оценка интенсивности накопления РФП в миокарде выполняется по шкале Perugini: Grade 0 – отсутствие накопления в миокарде, Grade 1 – видимое накопление, его интенсивность ниже, чем в костных структурах, Grade 2 – интенсивность накопления сравнима с костными структурами, Grade 3 – интенсивность накопления выше, чем в костных структурах. Grade 2–3 является характерным для ATTR-амилоидоза (рис. 1). Сердечный ATTR-амилоидоз может быть диагностирован при отсутствии гистологического исследования на фоне типовых результатов ЭхоКГ/МРТ, когда сцинтиграфия сердца с остеотропными РФП: ^{99m}Tc -пирофосфат (PYP), ^{99m}Tc -3,3-дифосфоно-1,2-пропандикарбоновая кислота (DPD) или сцинтиграфия с ^{99m}Tc -гидроксиметиленидифосфонатом (HMDP) показывает поглощение миокардом РФП 2 или 3-й степени.

Согласно консенсусному алгоритму неинвазивной диагностики амилоидоза сердца [20, 29] у пациентов с характерными признаками амилоидоза по данным ЭхоКГ/МРТ, Grade 2/3 по данным ОЭКТ и без клональных аномалий диагноз ATTR-амилоидоза может считаться установленным без проведения биопсии.

Недавние публикации показали, что некоторые ситуации также могут привести к ложноположительному сердечному поглощению. Эти ситуации всегда следует учитывать при интерпретации результатов скинтиграфии [2]. Ситуации, связанные с другими типами амилоидоза:

- AL-амилоидоз. Локализация РФП в сердце при скинтиграфии может наблюдаться примерно у 30% пациентов с AL-амилоидозом [12]. Поэтому сцинтиграфия

обязательно должна дополняться тестами для исключения ложноположительного результата из-за ложной дискразии, характерной для AL-амилоидоза.

- AApoAI, AApoAII, ApoAIV и Aβ2M-амилоидоз. Данные типы амилоидозов характеризуются высокой тропностью к поражению почек. Для дифференциальной диагностики могут потребоваться генетическое тестирование и гистологическое подтверждение.

Иные ситуации:

- Кардиотоксичность гидроксихлорохина. Исключается путем опроса пациента, может потребовать гистологического подтверждения.
- Переломы ребер, кальцификаты клапанов. Необходимо уточнение о недавних травмах и операциях в анамнезе, для дифференциальной диагностики рекомендуется использовать ОЭКТ для определения поглощения РФП миокардом.
- Недавний инфаркт миокарда (<4 нед). При подозрении по результатам расспроса или установленном факте необходимо использовать ОЭКТ для обнаружения диффузного поглощения в миокарде.

В мировой клинической практике описано три типа ситуаций, в которых сцинтиграфия дает ложноотрицательный результат.

Прежде всего это некоторые варианты генетически обусловленного ATTRv – в частности, Phe84Leu ATTRv, Ser97Tyr ATTRv. При наличии четкой клинической картины, характерной для ATTR-амилоидоза, а также семейного анамнеза и/или полинейропатии отрицательные и сомнительные результаты сцинтиграфии могут являться показанием к проведению генетического тестирования для исключения данных вариантов [16, 22].

Второй вариант – это начальные стадии заболевания или легкая форма, при которых сцинтиграфия оказывается неинформативна из-за недостаточного развития поражения тканей. В этой ситуации неинвазивная диагностика невозможна, и обязательным дополнительным методом для верификации диагноза будет гистологическое подтверждение [20, 44].

Третий тип ситуаций включает в себя некорректный интервал между введением технеция и проведением сцинтиграфии, причем ошибки могут быть как при его снижении, так и при увеличении относительно регламентированного [2]. В этих ситуациях рекомендуется повторное исследование.

Скрининг на наличие моноклональных белков

С целью исключения моноклональной дискразии и постановки диагноза AL-амилоидоза проводят электрофорез белков с иммунофиксацией сыворотки крови и мочи на наличие свободных цепей иммуноглобулинов [10, 45]. Чувствительность теста на определение свободных легких цепей (СЛЦ) иммуноглобулинов в сыворотке крови и мочи составляет 99%. К обязательным тестам относят: исследование сыворотки крови на наличие СЛЦ, исследование сыворотки крови/мочи с последующей иммунофиксацией (FLC, SPIЕ, UPIЕ) [2, 27, 34]. Сочетание SPIЕ, UPIЕ и количественного определения FLC в сыворотке имеет чувствительность 99% для выявления аномального проамилоидотического предшественника при AL-амилоидозе [2].

Важно подчеркнуть, что электрофорез белков сыворотки крови и мочи всегда должен сопровождаться иммунофиксацией для увеличения чувствительности исследования [46]. При интерпретации низкого уровня аномальных моноклональных антител или средних значений соотношения каппа/лямбда цепей могут быть ложноотрицательные

Таблица 1. Визуализирующие критерии для комплексной диагностики ATTR-КМП

Table 1. Imaging criteria for complex diagnostics transthyretin amyloid cardiomyopathy

Эхокардиографические критерии
Необъяснимое утолщение ЛЖ более 12 мм в сочетании с 1 или 2:
1. Характерные данные ЭхоКГ (должно присутствовать не менее 2 пунктов из 1.1, 1.2 и 1.3):
1.1. Диастолическая дисфункция 2-й степени или выше
1.2. Уменьшенные скорости тканевых доплеровских волн s, e и a (<5 см/с)
1.3. Снижение общей продольной деформации ЛЖ (абсолютное значение 15%)
2. Многопараметрическая эхокардиографическая оценка ≥8 баллов:
2.1. Относительная толщина стенки ЛЖ (МЖП+ЗСЛЖ)/КДРЛЖ>0,6 – 3 балла
2.2. Отношение скорости E/e по доплеру >11 – 1 балл
2.3. TAPSE ≤19 мм – 2 балла
2.4. Абсолютное значение глобальной продольной деформации ЛЖ ≤-13% – 1 балл
2.5. Отношение систолической продольной деформации к основанию >2,9 – 3 балла
MPT с контрастным усилением гадолинием
Характерные результаты MPT (должны присутствовать как минимум 1 и 2):
1. Диффузное субэндокардиальное или трансмуральное накопление контраста при LGE
2. Аномальная кинетика гадолиния
3. ECV ≥0,40% (значимый критерий, но не является обязательным)

Примечание. КДР – конечно-диастолический размер, МЖП – межжелудочковая перегородка, ЗСЛЖ – задняя стенка левого желудочка, TAPSE – систолическая экскурсия плоскости трикуспидального кольца, LGE – отсроченное контрастирование гадолинием, ECV – экстракардиальный объем.

и ложноположительные результаты, если у пациента есть сопутствующее поражение почек (наиболее характерное для AA типа системного амилоидоза), поскольку у пациентов с хронической болезнью почек при снижении скорости клубочковой фильтрации уменьшается почечный клиренс поликлональных СЛЦ и возрастает их сывороточная концентрация [47]. Однако в связи с отсутствием референсных значений, применяемых согласно тяжести хронической болезни почек, необходимо ориентироваться на совокупность клинико-лабораторных показателей пациента [27]. В ряде случаев может потребоваться консультация гематолога.

При получении положительных результатов сцинтиграфии (2–3-я степень), дополненных исключением AL-амилоидоза по всем трем лабораторным критериям, специфичность такой комплексной диагностики ATTR составляет практически 100% [2]. Тем не менее наличие ЭхоКГ- или MPT-критериев является обязательным для уточнения стадии заболевания и степени вовлеченности сердечной ткани [2, 31, 40].

Визуализирующие критерии: ЭхоКГ и MPT

Специфическими диагностическими маркерами по данным ЭхоКГ будут являться обязательное наличие необъяснимого утолщения стенки ЛЖ до 12 мм и более в сочетании с как минимум двумя специфическими показателями по ЭхоКГ (вариант 1) либо с набором 8 и более баллов по мультипараметрической оценочной шкале (вариант 2);

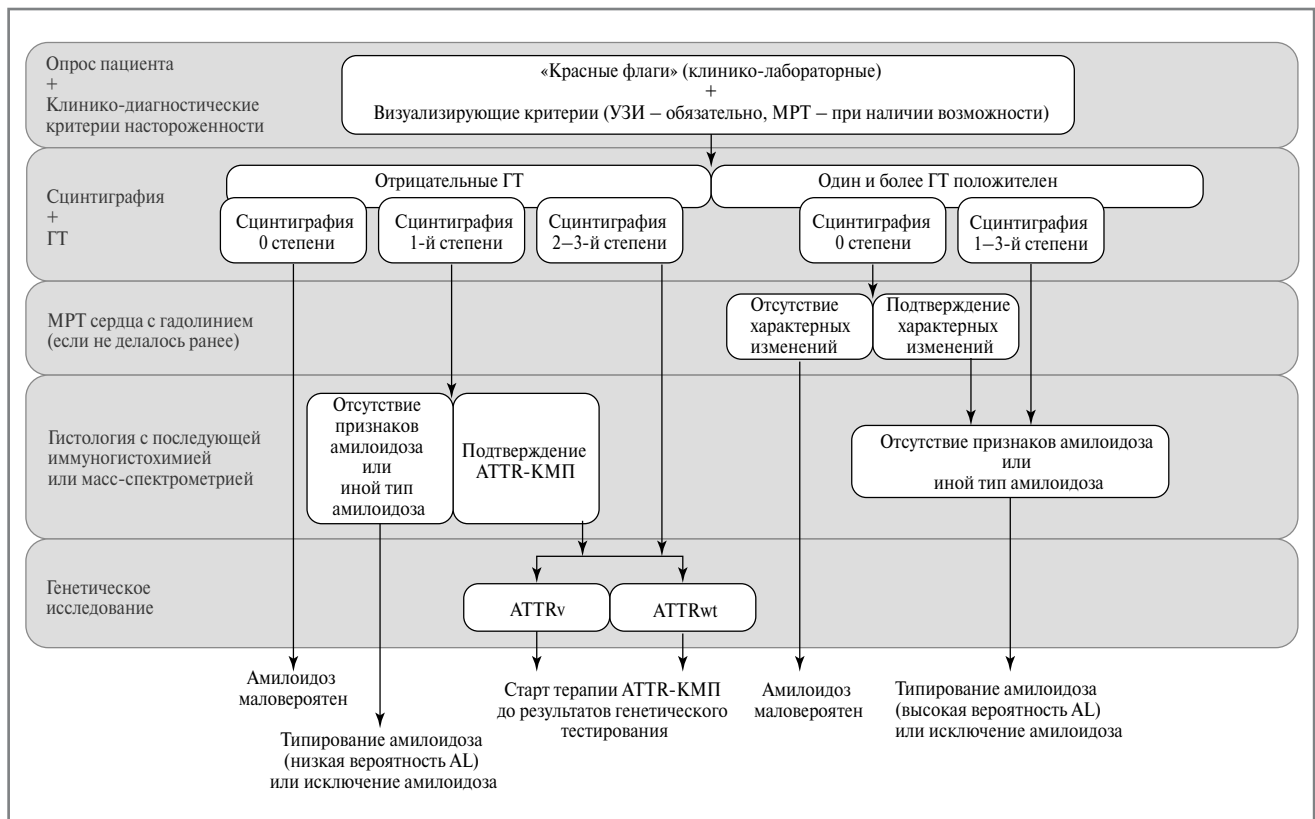


Рис. 2. Алгоритм диагностики ATTR-КМП.

Примечание. ATTRv – вариантный тип, ATTRwt – дикий тип.

Fig. 2. Diagnostic algorithm transthyretin amyloid cardiomyopathy.

табл. 1 [2]. При использовании в качестве дополнительного метода верификации МРТ сердца необходимо наличие диффузного субэндокардиального или трансмурального LGE (позднее усиление гадолинием) в сочетании с аномальной кинетикой гадолиния. Повышение ECV (объема внеклеточной жидкости) $\geq 0,40\%$ является дополнительным подтверждающим фактором (хотя не относится к обязательным).

Генетическое тестирование как заключительный уточняющий этап неинвазивной диагностики

После подтверждения сердечного ATTR-амилоидоза важным этапом диагностики является проведение генетического тестирования и консультирования для оценки наличия мутаций TTR, чтобы дифференцировать ATTRwt и ATTRv и выявить семейные случаи заболевания [16, 22, 48]. Эти две формы заболевания отличаются как по клинической картине, так и скорости прогрессирования [49]. Среди ключевых различий исследователи выделяют для ATTRwt большую склонность к развитию аритмий, преимущественно кардиальную форму заболевания, а также большую распространенность среди мужчин. ATTRv поражает как мужчин, так и женщин, чаще встречается у представителей неевропеоидных рас и характеризуется более агрессивным течением заболевания [15, 16, 48]. Генетическое тестирование следует проводить даже у пожилых пациентов, поскольку у значительного числа из них могут быть мутации TTR [50].

Хотя соотношение между наследственными и дикими формами в значительной степени зависит от региона, частота выявления мутаций в гене ATTR в некоторых ре-

гистрах достигает 17% [17]. КМП характерна в меньшей степени для не-Val30Met мутаций, однако даже при выявлении других типов нельзя исключать вероятность присоединения поражения сердца [13]. При этом не у всех носителей мутации обнаруживается полный набор клинических проявлений, характерных для данного типа мутаций, и наоборот – не всегда тяжелые формы ассоциированы с наследственным типом ATTR-амилоидоза. В России наследственный тип представлен реже, поскольку эндемически более характерен для других регионов и национальностей [51]. Частота встречаемости мутаций варьирует среди разных национальных групп; однако даже при наличии одной и той же мутации течение заболевания может значительно различаться. Например, для V30M среди португальцев и японцев характерны раннее начало и преимущественно неврологические клинические проявления [52], в то время как для шведов – позднее начало и смешанные кардиологические и неврологические проявления [52, 53]. Преимущественное поражение сердца наиболее характерно только для мутаций L111M (датчане), I68L (итальянцы) и V122I (африканцы) [33, 37, 52, 54]. Тем не менее существенно более быстрое прогрессирование заболевания со средней медианой выживаемости пациентов 25,6–36,4 мес при наследственном типе по сравнению с 43–66,5 мес в сопоставимых когортах при диком типе [55], а также последние достижения в развитии новых стратегий генной терапии [56] обуславливают необходимость генетического тестирования пациента для определения у него типа ATTR-амилоидоза. При выявлении причинной мутации целесообразно проведение генетического тестирования родственников 1-й линии родства.

Алгоритм комплексной диагностики АТТР-КМП и аспекты дифференциальной диагностики

Для своевременной постановки диагноза кардиального амилоидоза наиболее важным аспектом является осторожность врача в отношении нетипичного протекания хронической СН. Неспецифическая картина заболевания требует комплексного подхода к ведению пациента и сочетания различных диагностических опций. Каждая из диагностических опций обладает своими показателями безопасности, специфичности и чувствительности. Предлагаемые в международных исследованиях и рекомендациях алгоритмы [1, 2, 20, 27, 34, 40], адаптированные под отечественную клиническую практику с учетом российских особенностей логистики пациента и доступности диагностических опций, позволяют выбрать наиболее безопасный для пациента диагностический путь, который при этом обладает достаточным уровнем специфичности и чувствительности. Эффективное использование наиболее информативных современных методов (таких как раннее использование МРТ и сцинтиграфии) позволяет укоротить диагностический путь. Поскольку в ряде случаев отпадает необходимость в использовании более трудоемких и менее безопасных инвазивных методов диагностики [3, 12, 46], предлагаемый алгоритм (рис. 2) также позволяет избежать избыточного риска для пациента. Диагностические опции расположены в порядке, учитывающем наиболее часто встречаемые проблемы дифференциальной диагностики и частоту встречаемости разных типов амилоидозов у пациентов с амилоидной КМП. Выбранная последовательность диагностических этапов (от сбора клинико-лабораторных маркеров и оценки визуализирующих критериев в качестве I этапа до типирования амилоида в качестве последнего), чтобы каждая последующая стадия обеспечивала наибольшую информативность и сокращала время до постановки диагноза и назначения терапии, с учетом описанных выше принципов и особенностей каждой диагностической опции.

Диагностику амилоидной кардиомиопатии можно разделить на 3 больших этапа: I – диагностический скрининг пациентов с нетипичным протеканием кардиальной патологии; II – диагностика и подтверждение амилоидогенной природы КМП; III – определение типа амилоидного белка. Преимуществом и трендом современных технологий диагностики АТТР-КМП является сдвиг в сторону неинвазивных методик [2, 24, 27]. Это связано прежде всего с тем, что кардиальная биопсия имеет ряд противопоказаний и характеризуется высоким риском осложнений [12], особенно для пациентов с сопутствующими заболеваниями, а экстракардиальная биопсия, даже повторная, демонстрирует достаточный уровень информативности только для AL-амилоидоза [29, 57]. Однако в ряде случаев, для того чтобы окончательно подтвердить диагноз, гистологическое исследование может потребоваться как завершающий этап диагностики.

Первый этап – диагностический скрининг. Он включает в себя процесс отбора пациентов на основании клинических особенностей протекания СН и данных рутинной диагностики СН. В рамках I этапа у пациента с утолщением стенки ЛЖ до 12 мм и более и наличием хотя бы одного «красного флага» должны быть доступны свежие данные по ЭхоКГ, по которым будет подтверждено специфическое повреждение сердечной мышцы (см. табл. 1), и по возможности – данные МРТ с кинетикой гадолиния. Если пациент соответствует этим критериям, ему показано проведение двух неинвазивных тестов, направленных на дифферен-

циальную диагностику двух наиболее распространенных видов амилоидоза сердца – АТТР и AL (сцинтиграфия для выявления специфического накопления АТТР в миокарде и гематологические тесты – ГТ для исключения AL).

Второй этап направлен на подтверждение сердечного амилоидоза и уточнение наиболее вероятного диагноза. Он включает в себя сцинтиграфию для оценки степени поражения сердца АТТР и ГТ для исключения AL. Сочетание результатов сцинтиграфии и ГТ дает пять возможных сценариев дальнейшего диагностического поиска.

При наличии *отрицательных результатов ГТ-тестов* принципиальным вопросом диагностики является подтверждение поражения амилоидозом ткани сердца как ключевой причины КМП и СН. Для этого необходимо выполнить сцинтиграфию, комбинация с результатами которых дает 3 варианта:

1. В случае, если сцинтиграфия не покажет накопления амилоида в сердечной ткани, вероятность наличия амилоидоза сердца минимальна. Однако при существенном прогрессировании симптомов нетипичной СН в дальнейшем могут быть рекомендованы повторное обследование или биопсия сердечной ткани.
2. В случае, если сцинтиграфия выявляет 2–3-ю степень накопления РФП в сердечной мышце, вероятность наличия АТТР практически 100%, и диагноз может быть поставлен без проведения дополнительной биопсии сердечной ткани. Тем не менее для типирования АТТР-амилоидоза и оценки прогноза течения заболевания рекомендовано дополнительное проведение генетического тестирования.
3. В случае, если сцинтиграфия выявляет 1-й уровень накопления РФП, невозможно однозначно подтвердить факт наличия амилоидоза сердца. Для его исключения или установления необходимо доказать вовлеченность миокарда в патологический процесс. Для этого целесообразно сразу провести биопсию ткани сердца или можно провести экстракардиальную биопсию, обязательно сопровождаемую МРТ-исследованием сердца. Однако вероятность выявления АТТР сердца при экстракардиальной биопсии, по данным международных исследований, составляет не более 25%. Поэтому наличие отрицательного результата не позволит исключить амилоидоз, и будет необходимо проведение кардиальной биопсии.

При наличии положительных результатов ГТ-тестов наличие амилоидоза сердца высоковероятно, однако наличие АТТР-КМП в этом случае практически исключено. В этой ситуации принципиальным вопросом диагностики являются определение степени вовлеченности ткани сердца в амилоидоз и выявление альтернативных причин, обуславливающее тяжелое протекание и прогрессирование СН. Поскольку тропность РФП (интенсивность захвата), используемых при сцинтиграфическом исследовании, наибольшая именно для АТТР-амилоидоза (она также показана и для других видов амилоидоза, включая AL), отсутствие накопления радиоизотопов в целом снижает вероятность амилоидоза сердца. Для окончательного его исключения необходимо дополнительное МРТ-исследование с уточнением признаков и определением степени поражения сердца, если оно не проведено на I этапе. В случае, если МРТ-исследование выявляет признаки амилоидогенного повреждения сердца, рекомендован гистологический анализ для типирования амилоидоза и назначения терапии. В случае, если сцинтиграфия выявляет 1–3-й уровень на-

копления изотопа, дополнительное подтверждение вовлеченности сердечной ткани не требуется, однако необходимо иммуногистохимическое или масс-спектрометрическое исследование биоптата сердечной ткани для установления типа амилоидоза [2].

Третьим и завершающим этапом является гистологическое типирование амилоидоза, которое при необходимости дополняется генетическим тестированием. Важно понимать, что отдельное наличие результатов генетического тестирования с выявленной мутацией ATTR-белка не является основанием для назначения остальных диагностических манипуляций или назначения терапии. Генетическое тестирование на данный момент является вспомогательной опцией, помогающей прогнозировать скорость прогрессирования заболевания, и также важно для предупреждения родственников (сестер/братьев и детей) о возможных рисках наследственной формы заболевания. Поскольку у пациента могут присутствовать иные коморбидности и причины для СН (например, иные КМП, атеросклеротическая ишемическая болезнь сердца, инфаркты миокарда при неизмененных коронарных артериях – INOCA/MINOCA), гистологическое типирование остается «золотым стандартом» верификации диагноза, несмотря на высокие риски для пациента. Экстракардиальная биопсия в сочетании с МРТ является приемлемой альтернативой для установления диагноза амилоидоза сердца. Однако в отсутствие специфических поражений других органов (например, почек при AL) вероятность найти отложение амилоида в подкожно-жировой клетчатке или других периферических тканях низка. В ситуации отрицательного результата экстракардиальной биопсии необходима повторная диагностика путем биопсии сердца. При получении положительного подтверждения на ATTR-амилоидоз путем гистологического исследования с типированием или сочетания отрицательных ГТ с 2–3-й степенью накопления технеция по данным скинтиграфии дополнительное типирование путем генетического тестирования необходимо только для уточнения типа ATTR-амилоидоза (ATTRv или ATTRwt), прогнозирования заболевания и назначения специфической терапии.

Современные возможности лечения и мониторинга пациентов с ATTR-амилоидозом

После установления диагноза ATTR-КМП вне зависимости от доступности и сроков получения результатов генетической диагностики необходимо максимально быстро начать лечение заболевания. Лечение сердечного амилоидоза включает две области: (1) лечение и предотвращение осложнений, (2) предотвращение или снижение скорости отложения амилоида с помощью специфической таргетной терапии [2, 31, 36, 58]. Лечение осложнений и сопутствующих заболеваний как поддерживающая терапия пациентов с сердечным амилоидозом включает различные клинические аспекты, включая лечение СН, аритмий, нарушений проводимости, тромбозов и одновременного наличия тяжелого стеноза аорты. Специфическая терапия ATTR на данный момент представлена единственным действующим веществом – тафамидисом, селективным стабилизатором TTR, связывающимся с нативной (тетрамерной) формой белка, что предотвращает диссоциацию комплекса на мономеры и замедляет амилоидогенез [28]. При назначении препарата необходимо учитывать три момента. Первый – максимальная эффективность назначений достигается при раннем старте терапии,

что обуславливает необходимость ранней диагностики [34, 46, 58]. Второй – необходимость при любом подозрении на ATTR-амилоидоз определять его форму (неврологическая, кардиологическая или смешанная), так как при наличии поражения сердечной ткани режим дозирования будет отличаться, и дозировка, применяемая при неврологической форме (20 мг), будет недостаточно эффективной при двух других формах и должна составлять 61 мг [59, 60]. Третий момент – необходимость мониторинга состояния пациента и отслеживания его реакции на терапию [56, 61]; при этом отсутствие выраженного эффекта не является показанием для прекращения терапии.

Важным этапом прогнозирования дальнейшего развития заболевания и мониторинга состояния пациента после назначения терапии является генотипирование для определения типа амилоидоза: дикий (ненаследственный) и вариантный (наследственный) [15, 16, 22], поскольку они значительно различаются по особенностям протекания заболевания, превалировании смешанных форм и клиническому прогнозу. Другим важным аспектом, обуславливающим необходимость генетического тестирования, является наследственный характер заболевания при выявлении подтвержденных мутаций. В этом случае следующим необходимым шагом является информирование родственников (братьев/сестер и детей) и направление их на генетическое тестирование [22]. Однако при этом важно учитывать следующие моменты:

1. Для разных этнических групп и разных мутаций характерны свои сочетания типичных симптомов и предполагаемого возраста дебюта заболевания, что необходимо учитывать в прогнозировании [33, 55, 56].
2. Изолированное выявление мутации у условно здоровых родственников не дает оснований ставить диагноз ATTR-амилоидоза и даже не означает 100% вероятность развития его в будущем, поскольку, несмотря на аутосомно-доминантный тип наследования, заболевание характеризуется низкой пенетрантностью (т.е. проявляется не в каждом поколении) [23].
3. Даже для форм с низкой пенетрантностью регулярное обследование, направленное на своевременное выявление кардиологических и неврологических проявлений, будет рекомендовано родственникам с выявленными мутациями ежегодно начиная с возраста на 10 лет меньше предполагаемого возраста дебюта заболевания [56]. Такое обследование должно учитывать гетерогенность предполагаемых проявлений заболевания и может потребовать привлечения мультидисциплинарной команды (например, невролога, кардиолога, гастроэнтеролога, офтальмолога и т.д.). Компонентами обязательного обследования вне зависимости от предполагаемого типа заболевания являются клиническая оценка ортостатической гипотензии, концентрация NT-proBNP и состояние функции миокарда по данным ЭхоКГ и ЭКГ [30].

В зависимости от наличия сопутствующих состояний и осложнений основного заболевания индивидуальные режимы наблюдения и обследования могут существенно различаться между клиническими случаями, дополняясь вспомогательными методами диагностики. На данный момент установлен ряд предикторов высокого риска летальности, мониторинг которых также является важной задачей. К ним относят ухудшение показателей ударного объема, усугубление деформации сердца по данным ЭхоКГ, а также развитие осложнений, в частности тяжелого аортального стеноза [43, 62]. Общая схема наблюдения включает

посещение врача 1 раз в 6 мес с обязательным мониторингом состояния пациента по 3 блокам [33, 56, 61]:

- 1) клиническая и функциональная оценка состояния пациента (частота госпитализаций по поводу ухудшения СН, повышение класса СН по NYHA, снижение качества жизни по опросникам KCCQ или EQ-5D, снижение показателей в тесте 6-минутной ходьбы);
- 2) исследование лабораторных маркеров (NT-proBNP, тропонин);
- 3) функциональная оценка работы сердца (утолщение стенки ЛЖ, повышение степени диастолической дисфункции, ухудшение показателей систолической функции, появление новых патогномичных признаков по данным ЭхоКГ или ультразвукового исследования – УЗИ).

Изменение состояния пациента хотя бы по одному маркеру из каждого блока свидетельствует о возможной прогрессии ATTR-КМП и требует более полной оценки состояния пациента и степени прогрессии [56] для своевременного лечения осложнений, которое позволяет снизить риски летальности [63]. Следует отметить, что прогрессирование заболевания не является поводом для отмены назначенной патогенетической терапии.

Заключение

Амилоидоз сердца представляет собой явно недооцениваемое заболевание сердца. Отсутствие на протяжении долгого времени способов неинвазивной диагностики, а также специфических методов лечения приводило к несвоевременной постановке диагноза и крайне неблагоприятному прогнозу таких пациентов. Однако в настоящее время разработка и внедрение специфической патогенетической терапии, направленной на снижение скорости прогрессирования заболевания, и появление четких диагностических критериев для методов неинвазивной диагностики позволяют своевременно выявлять таких пациентов и существенно повышать качество и продолжительность их жизни.

Ключевыми факторами успешности дальнейшего лечения являются ранняя диагностика амилоидной КМП и определение типа белка предшественника амилоида. Использование неинвазивной стратегии в алгоритме диагностики ATTR-амилоидоза снижает необходимость в проведении инвазивных и дорогостоящих процедур, тем самым сокращает время пути от первичного обращения пациента до постановки правильного диагноза. Это принципиально важно, поскольку эффективность специфической терапии выше на ранних стадиях заболевания. При этом основным критерием успешности проведения лечебно-диагностических мероприятий является, с одной стороны, распространенность специалистов первичного звена, а с другой – поток пациентов, у которых уже проведены первые этапы

обследования на возможное наличие амилоидоза сердца. Осведомленность специалистов первичного звена о «красных флагах» заболевания и визуализирующих критериях, использование разработанного алгоритма диагностики, а также информирование пациента о возможности терапии ATTR-амилоидоза и опасностях отсроченной постановки диагноза обуславливают своевременную маршрутизацию пациента и назначение специфического лечения.

Раскрытие интересов. Авторы декларируют отсутствие явных и потенциальных конфликтов интересов, связанных с публикацией настоящей статьи.

Disclosure of interest. The authors declare that they have no competing interests.

Вклад авторов. Авторы декларируют соответствие своего авторства международным критериям ICMJE. Все авторы в равной степени участвовали в подготовке публикации: разработка концепции статьи, получение и анализ фактических данных, написание и редактирование текста статьи, проверка и утверждение текста статьи.

Authors' contribution. The authors declare the compliance of their authorship according to the international ICMJE criteria. All authors made a substantial contribution to the conception of the work, acquisition, analysis, interpretation of data for the work, drafting and revising the work, final approval of the version to be published and agree to be accountable for all aspects of the work.

Источник финансирования. Статья подготовлена С.Н. Терещенко, И.В. Жировым, О.М. Моисеевой, Т.В. Адашевой, А.А. Аншелесом, О.Л. Барбараш, А.С. Галевичем, А.Я. Гудковой, Д.А. Затеишиковым, А.А. Костаревой, С.Н. Насоновой, С.В. Недогодой, Т.Б. Печериной, Д.В. Рыжковой, В.Б. Сергиенко при финансовой поддержке компании «Пфайзер». В статье выражена позиция авторов, которая может отличаться от позиции компании «Пфайзер».

Funding source. The article was prepared by SN Tereshchenko, IV Zhirov, OM Moiseeva, TV Adasheva, AA Anshel, OL Barbarash, AS Galyavich, AYa Gudkova, DA Zateyshchikov, AA Kostareva, SN Nasonova, SV Nedogoda, TB Pecherina, DV Ryzhkova, VB Sergienko sponsored by Pfizer. The article expresses the position of the authors, which may differ from the position of Pfizer.

Источник финансирования. Материал подготовлен при финансовой поддержке компании «Пфайзер». При подготовке рукописи авторы сохранили независимость мнений.

Funding source. This study was supported by Pfizer. During the preparation of the manuscript, the authors maintained their independence of opinion.

Список сокращений

ГТ – гематологический тест
 КМП – кардиомиопатия
 ЛЖ – левый желудочек
 МРТ – магнитно-резонансная томография
 ОЭКТ – однофотонная эмиссионная компьютерная томография
 РФП – радиофармпрепарат
 СЛЦ – свободные легкие цепи
 СН – сердечная недостаточность
 ФВ – фракция выброса
 ЭхоКГ – эхокардиография

AL-амилоидоз – амилоидоз, белком предшественником которого являются легкие цепи иммуноглобулинов
 ATTR амилоидоз – амилоидоз, белком предшественником которого является транстиретин
 ATTR-КМП – транстиретиновая амилоидная кардиомиопатия
 ATTRv – вариантная, генетически обусловленная форма
 ATTRwt – приобретенная форма амилоидоза, развивающаяся на фоне аномального накопления транстиретина дикого типа
 TTR – транстиретин

ЛИТЕРАТУРА/REFERENCES

- Ruberg FL, Grogan M, Hanna M, et al. Transthyretin Amyloid Cardiomyopathy: JACC State-of-the-Art Review. *J Am Coll Cardiol*. 2019;73(22):2872-91. DOI:10.1016/j.jacc.2019.04.003
- Garcia-Pavia P, Rapezzi C, Adler Y, et al. Diagnosis and treatment of cardiac amyloidosis: a position statement of the ESC Working Group on Myocardial and Pericardial Diseases. *Eur Heart J*. 2021;42(16):1554-68. DOI:10.1093/eurheartj/ehab072
- Witteles RM, Bokhari S, Damy T, et al. Screening for Transthyretin Amyloid Cardiomyopathy in Everyday Practice. *JACC Hear Fail*. 2019;7(8):709-16. DOI:10.1016/j.jchf.2019.04.010
- Wechalekar AD, Gillmore JD, Hawkins PN. Systemic amyloidosis. *Lancet*. 2016;387(10038):2641-54. DOI:10.1016/S0140-6736(15)01274-X
- Benson MD, Buxbaum JN, Eisenberg DS, et al. Amyloid nomenclature 2018: recommendations by the International Society of Amyloidosis (ISA) nomenclature committee. *Amyloid*. 2018;25(4):215-9. DOI:10.1080/13506129.2018.1549825
- Narotsky DL, Castano A, Weinsaft JW, et al. Wild-type Transthyretin Cardiac Amyloidosis: Novel Insights from Advanced Imaging. *Can J Cardiol*. 2016;32(9):1166.e1-10. DOI:10.1016/j.cjca.2016.05.008
- González-López E, López-Sainz Á, Garcia-Pavia P. Diagnosis and Treatment of Transthyretin Cardiac Amyloidosis. Progress and Hope. *Rev Española Cardiol*. 2017;70(11):991-1004. DOI:10.1016/j.rec.2017.05.036
- Benson MD, Buxbaum JN, Eisenberg DS, et al. Amyloid nomenclature 2020: update and recommendations by the International Society of Amyloidosis (ISA) nomenclature committee. *Amyloid*. 2020;27(4):217-22. DOI:10.1080/13506129.2020.1835263
- Kitaoka H, Izumi C, Izumiya Y, et al. JCS 2020 guideline on diagnosis and treatment of cardiac amyloidosis. *Circ J*. 2020;84(9):1610-71. DOI:10.1253/circj.CJ-20-0110.
- Резник Е.В., Нгуен Т.Л., Степанова Е.А., и др. Амилоидоз сердца: взгляд терапевта и кардиолога. *Архивъ внутренней медицины*. 2020;10(6):430-57 [Reznik EV, Nguyen TL, Stepanova EA, et al. Cardiac Amyloidosis: Internist and Cardiologist Insight. *Russ Arch Intern Med*. 2020;10(6):430-57 (in Russian)]. DOI:10.20514/2226-6704-2020-10-6-430-457
- Rapezzi C, Merlini G, Quarta CC, et al. Systemic cardiac amyloidoses: Disease profiles and clinical courses of the 3 main types. *Circulation*. 2009;120(13):1203-12. DOI:10.1161/CIRCULATIONAHA.108.843334
- Gillmore JD, Maurer MS, Falk RH, et al. Nonbiopsy diagnosis of cardiac transthyretin amyloidosis. *Circulation*. 2016;133(24):2404-12. DOI:10.1161/CIRCULATIONAHA.116.021612
- Conceição I, Damy T, Romero M, et al. Early diagnosis of ATTR amyloidosis through targeted follow-up of identified carriers of TTR gene mutations. *Amyloid*. 2019;26(1):3-9. DOI:10.1080/13506129.2018.1556156
- Akinboboye O, Shah K, Warner AL, et al. DISCOVERY: prevalence of transthyretin (TTR) mutations in a US-centric patient population suspected of having cardiac amyloidosis. *Amyloid*. 2020;27(4):223-30. DOI:10.1080/13506129.2020.1764928
- Yamashita T, Ueda M, Misumi Y, et al. Genetic and clinical characteristics of hereditary transthyretin amyloidosis in endemic and non-endemic areas: experience from a single-referral center in Japan. *J Neurol*. 2018;265(1):134-40. DOI:10.1007/s00415-017-8640-7
- Golbus JR, Wells JM, Dickinson MG, Hummel SL. Importance of Genetic Testing in the Diagnosis of Transthyretin Cardiac Amyloidosis. *Am J Med*. 2018;131(7):e303-4. DOI:10.1016/j.amjmed.2018.02.005
- Rowczenio D, Quarta CC, Fontana M, et al. Analysis of the TTR gene in the investigation of amyloidosis: A 25-year single UK center experience. *Hum Mutat*. 2019;40(1):90-6. DOI:10.1002/humu.23669
- Cheng RK, Vasbinder A, Levy WC, et al. Lack of Association Between Neurohormonal Blockade and Survival in Transthyretin Cardiac Amyloidosis. *J Am Heart Assoc*. 2021;10(24):e022859. DOI:10.1161/JAHA.121.022859
- Насонова С.Н., Жиров И.В., Магомедов М.М., и др. Опыт применения тафамидиса у пациентки с транстиретиновым амилоидозом. *Кардиология*. 2020;60(3):155-60 [Nasonova SN, Zhirov IV, Magomedov MM, et al. Experience with tafamidis in a patient with transthyretin amyloidosis. *Kardiologiya*. 2020;60(3):155-60 (in Russian)]. DOI:10.18087/cardio.2020.3.n824
- Dorbala S, Ando Y, Bokhari S, et al. ASNC/AHA/ASE/EANM/HFSA/ISA/SCMR/SNMMI expert consensus recommendations for multimodality imaging in cardiac amyloidosis: Part 1 of 2 – evidence base and standardized methods of imaging. *J Nucl Cardiol*. 2019;26(6):2065-123. DOI:10.1007/s12350-019-01760-6
- Kurian SM, Novais M, Whisenant T, et al. Peripheral blood cell gene expression diagnostic for identifying symptomatic transthyretin amyloidosis patients: Male and female specific signatures. *Theranostics*. 2016;6(11):1792-809. DOI:10.7150/thno.14584
- Obici L, Kuks JB, Buades J, et al. Recommendations for presymptomatic genetic testing and management of individuals at risk for hereditary transthyretin amyloidosis. *Curr Opin Neurol*. 2016;29:S27-35. DOI:10.1097/WCO.0000000000000290
- Lahuerta Pueyo C, Aibar Arregui MÁ, Gracia Gutierrez A, et al. Estimating the prevalence of allelic variants in the transthyretin gene by analysing large-scale sequencing data. *Eur J Hum Genet*. 2019;27(5):783-91. DOI:10.1038/s41431-019-0337-1
- Maurer MS. Non-invasive Identification of ATTRwt Cardiac Amyloid (aka Senile Cardiac Amyloid): The Re-emergence of Nuclear Cardiology. *Am J Med*. 2015;155(1):3-12. DOI:10.1016/j.amjmed.2015.05.039
- Kazi DS, Bellows BK, Baron SJ, et al. Cost-effectiveness of tafamidis therapy for transthyretin amyloid cardiomyopathy. *Circulation*. 2020;141(15):1214-24. DOI:10.1161/CIRCULATIONAHA.119.045093
- Bistola V, Parissis J, Foukarakis E, et al. Practical recommendations for the diagnosis and management of transthyretin cardiac amyloidosis. *Heart Fail Rev*. 2021;26(4):861-79. DOI:10.1007/s10741-020-10062-w
- Yilmaz A, Bauersachs J, Bengel F, et al. Diagnosis and treatment of cardiac amyloidosis: position statement of the German Cardiac Society (DGK). *Clin Res Cardiol*. 2021;110(4):479-506. DOI:10.1007/s00392-020-01799-3
- Maurer MS, Schwartz JH, Gundapaneni B, et al. Tafamidis Treatment for Patients with Transthyretin Amyloid Cardiomyopathy. *N Engl J Med*. 2018;379(11):1007-16. DOI:10.1056/NEJMoa1805689
- Dorbala S, Ando Y, Bokhari S, et al. ASNC/AHA/ASE/EANM/HFSA/ISA/SCMR/SNMMI expert consensus recommendations for multimodality imaging in cardiac amyloidosis: Part 2 of 2 – Diagnostic criteria and appropriate utilization. *J Nucl Cardiol*. 2020;27(2):659-73. DOI:10.1007/s12350-019-01761-5
- Ando Y, Coelho T, Berk JL, et al. Guideline of transthyretin-related hereditary amyloidosis for clinicians. *Orphanet J Rare Dis*. 2013;8(1):1-18. DOI:10.1186/1750-1172-8-31
- Bonderman D, Pözl G, Ablasser K, et al. Diagnosis and treatment of cardiac amyloidosis: an interdisciplinary consensus statement. *Wien Klin Wochenschr*. 2020;132(23-24):742-61. DOI:10.1007/s00508-020-01781-z
- Caobelli F, Braun M, Haaf P, et al. Quantitative 99mTc-DPD SPECT/CT in patients with suspected ATTR cardiac amyloidosis: Feasibility and correlation with visual scores. *J Nucl Cardiol*. 2020;27(5):1456-63. DOI:10.1007/s12350-019-01893-8
- Conceição I, Coelho T, Rapezzi C, et al. Assessment of patients with hereditary transthyretin amyloidosis – understanding the impact of management and disease progression. *Amyloid*. 2019;26(3):103-11. DOI:10.1080/13506129.2019.1627312
- Maurer MS, Bokhari S, Damy T, et al. Expert Consensus Recommendations for the Suspicion and Diagnosis of Transthyretin Cardiac Amyloidosis. *Circ Hear Fail*. 2019;12(9):1-11. DOI:10.1161/CIRCHEARTFAILURE.119.006075
- Musumeci MB, Cappelli F, Russo D, et al. Low Sensitivity of Bone Scintigraphy in Detecting Phe64Leu Mutation-Related Transthyretin Cardiac Amyloidosis. *JACC Cardiovasc Imaging*. 2020;13(6):1314-21. DOI:10.1016/j.jcmg.2019.10.015
- Park GY, Jamerlan A, Shim KH, An SSA. Diagnostic and treatment approaches involving transthyretin in amyloidogenic diseases. *Int J Mol Sci*. 2019;20(12). DOI:10.3390/ijms20122982

37. Maurer MS, Elliott P, Comenzo R, et al. Addressing Common Questions Encountered in the Diagnosis and Management of Cardiac Amyloidosis. *Circulation*. 2017;135(14):1357-77. DOI:10.1161/CIRCULATIONAHA.116.024438
38. Rubina J, Steidley DE, Carlsson M, et al. Myocardial Contraction Fraction by M-Mode Echocardiography is Superior to Ejection Fraction in Predicting Mortality in Transthyretin Amyloidosis. *J Card Fail*. 2018;24(8):504-11. DOI:10.1016/j.cardfail.2018.07.001
39. Borlaug BA, Paulus WJ. Heart failure with preserved ejection fraction: Pathophysiology, diagnosis, and treatment. *Eur Heart J*. 2011;32(6):670-9. DOI:10.1093/eurheartj/ehq426
40. Kittleson MM, Maurer MS, Ambardekar AV, et al. Cardiac Amyloidosis: Evolving Diagnosis and Management: A Scientific Statement from the American Heart Association. *Circulation*. 2020;142(1):E7-22. DOI:10.1161/CIR.0000000000000792
41. Tanskanen M, Peuralinna T, Polvikoski T, et al. Senile systemic amyloidosis affects 25% of the very aged and associates with genetic variation in alpha2-macroglobulin and tau: A population-based autopsy study. *Ann Med*. 2008;40(3):232-9. DOI:10.1080/07853890701842988
42. Lysenko (Kozlovskaya) LV, Rameev VV, Moiseev S, et al. Clinical guidelines for diagnosis and treatment of systemic amyloidosis. *Clin Pharmacol Ther*. 2020;29(1):13-24. DOI:10.32756/0869-5490-2020-1-13-24
43. Rosenblum H, Masri A, Narotsky DL, et al. Unveiling outcomes in coexisting severe aortic stenosis and transthyretin cardiac amyloidosis. *Eur J Heart Fail*. 2021;23(2):250-8. DOI:10.1002/ehf.1974
44. Hutt DF, Quigley AM, Page J, et al. Utility and limitations of 3,3-diphosphono-1, 2-propanodicarboxylic acid scintigraphy in systemic amyloidosis. *Eur Heart J Cardiovasc Imaging*. 2014;15(11):1289-98. DOI:10.1093/ehjci/jeu107
45. Poterucha TJ, Elias P, Bokhari S, et al. Diagnosing Transthyretin Cardiac Amyloidosis by Technetium Tc 99m Pyrophosphate: A Test in Evolution. *JACC Cardiovasc Imaging*. 2021;14(6):1221-31. DOI:10.1016/j.jcmg.2020.08.027
46. Gertz M, Adams D, Ando Y, et al. Avoiding misdiagnosis: Expert consensus recommendations for the suspicion and diagnosis of transthyretin amyloidosis for the general practitioner. *BMC Fam Pract*. 2020;21(1):1-12. DOI:10.1186/s12875-020-01252-4
47. Sprangers B, Claes K, Evenepoel P, et al. Comparison of 2 Serum-Free Light-Chain Assays in CKD Patients. *Kidney Int Rep*. 2020;5(5):627-31. DOI:10.1016/j.ekir.2020.01.019
48. De Lillo A, De Angelis F, Di Girolamo M, et al. Phenome-wide association study of TTR and RBP4 genes in 361,194 individuals reveals novel insights in the genetics of hereditary and wildtype transthyretin amyloidosis. *Hum Genet*. 2019;138(11-12):1331-40. DOI:10.1007/s00439-019-02078-6
49. Lane T, Fontana M, Martinez-Naharro A, et al. Natural History, Quality of Life, and Outcome in Cardiac Transthyretin Amyloidosis. *Circulation*. 2019;140(1):16-26. DOI:10.1161/CIRCULATIONAHA.118.038169
50. López-Sainz Á, Hernandez-Hernandez A, Gonzalez-Lopez E, et al. Clinical profile and outcome of cardiac amyloidosis in a Spanish referral center. *Rev Española Cardiol*. 2021;74(2):149-58. DOI:10.1016/j.rec.2019.12.020
51. Адян ТА., Поляков АВ. Наследственный транстиретиновый амилоидоз. *Нервно-мышечные болезни*. 2019;9(4):12-25 [Adyan TA, Polyakov AV. Hereditary transthyretin amyloidosis. *Neuromuscular Diseases*. 2019;9(4):12-25 (in Russian)]. DOI:10.17650/2222-8721-2019-9-4-12-25
52. Siddiqi OK, Ruberg FL. Cardiac Amyloidosis: An Update on Pathophysiology, Diagnosis, and Treatment HHS Public Access Introduction and Classification. *Trends Cardiovasc Med*. 2018;28(1):10-21. DOI:10.1016/j.tcm.2017.07.004
53. Adams D, Koike H, Slama M, Coelho T. Hereditary transthyretin amyloidosis: a model of medical progress for a fatal disease. *Nat Rev Neurol*. 2019;15(7):387-404. DOI:10.1038/s41582-019-0210-4
54. Rapezzi C, Quarta CC, Riva L, et al. Transthyretin-related amyloidosis and the heart: A clinical overview. *Nat Rev Cardiol*. 2010;7(7):398-408. DOI:10.1038/nrcardio.2010.67
55. Goyal A, Lahan S, Dalia T, et al. Clinical comparison of V122I genotypic variant of transthyretin amyloid cardiomyopathy with wild-type and other hereditary variants: a systematic review. *Heart Fail Rev*. 2021. DOI:10.1007/s10741-021-10098-6
56. Garcia-Pavia P, Bengel F, Brito D, et al. Expert consensus on the monitoring of transthyretin amyloid cardiomyopathy. *Eur J Heart Fail*. 2021;23(6):895-905. DOI:10.1002/ehf.2198
57. Gertz MA, Comenzo R, Falk RH, et al. Definition of organ involvement and treatment response in immunoglobulin light chain amyloidosis (AL): A consensus opinion from the 10th International Symposium on Amyloid and Amyloidosis. *Am J Hematol*. 2005;79(4):319-28. DOI:10.1002/ajh.20381
58. Yamamoto H, Yokochi T. Transthyretin cardiac amyloidosis: an update on diagnosis and treatment. *ESC Hear Fail*. 2019;6(6):1128-39. DOI:10.1002/ehf2.12518
59. Damy T, Garcia-Pavia P, Hanna M, et al. Efficacy and safety of tafamidis doses in the Tafamidis in Transthyretin Cardiomyopathy Clinical Trial (ATTR-ACT) and long-term extension study. *Eur J Heart Fail*. 2021;23(2):277-85. DOI:10.1002/ehf.2027
60. Cho Y, Baranczak A, Helmke S, et al. Personalized medicine approach for optimizing the dose of tafamidis to potentially ameliorate wild-type transthyretin amyloidosis (cardiomyopathy). *Amyloid*. 2015;22(3):175-80. DOI:10.3109/13506129.2015.1063485
61. Adams D, Algalarrondo V, Polydefkis M, et al. Expert opinion on monitoring symptomatic hereditary transthyretin-mediated amyloidosis and assessment of disease progression. *Orphanet J Rare Dis*. 2021;16(1):411. DOI:10.1186/s13023-021-01960-9
62. Chacko L, Martone R, Bandera F, et al. Echocardiographic phenotype and prognosis in transthyretin cardiac amyloidosis. *Eur Heart J*. 2020;41(14):1439-47a. DOI:10.1093/eurheartj/ehz905
63. Nitsche C, Aschauer S, Kammerlander AA, et al. Light-chain and transthyretin cardiac amyloidosis in severe aortic stenosis: prevalence, screening possibilities, and outcome. *Eur J Heart Fail*. 2020;22(10):1852-62. DOI:10.1002/ehf.1756

Статья поступила в редакцию / The article received: 15.03.2022

